gineco FLASOG

REVISTA MÉDICA CON ARTÍCULOS DE REVISIÓN Y CONSULTA

ÓRGANO DE DIFUSIÓN DE LA FEDERACIÓN LATINOAMERICANA DE SOCIEDADES DE OBSTETRICIA Y GINECOLOGÍA

EDITORIAL
"AÑO NUEVO, VIDA NUEVA", ¡A TRABAJAR!
Dr. Jorge Méndez Trujeque

CÁNCER Y EMBARAZO
Dr. Jorge Zarif Zetuna Bagatella

ESTUDIO: DESARROLLO DEL EJERCICIO PROFESIONAL 2019
Dr. Samuel Seiref
Dra. Yanet Huerta
Dr. Jaime Sánchez
Dra. Dahiana Marcela Gallo
Dr. Eghón Guzmán

PATOLOGÍA MAMARIA BENIGNA
Dra. Irma Alejandra Arredondo Oro

Revista oficial FLASOG

/@FLASOG
www.flasog.org

Enero
No. 12 - Año 2020

FLASOG

SPGO
SOCIEDAD PARAGUAYA
DE GINECOLOGÍA Y OBSTETRICIA

XXIII Congreso Latinoamericano
de Obstetricia y Ginecología
Asunción, Paraguay
del 6 al 10 de septiembre 2020

¡VIVE LA EXPERIENCIA LATINOAMERICANA!

Asiste al Congreso más importante de la especialidad
Más información en www.flasog.org/flasog2020

COMITÉ EJECUTIVO FLASOG 2017 - 2020

DR. SAMUEL KARCHMER K.
Presidente

DR. JORGE MÉNDEZ TRUJEQUE
Vicepresidente

DR. LUIS R. HERNÁNDEZ G.
Secretario

DR. ALFONSO ARIAS
Tesorero

DR. NÉSTOR C. GARELLO
Presidente Electo

DR. EDGAR IVÁN ORTÍZ L.
Past President

DR. MIGUEL A. MANCERA R.
Director Científico

DR. JOSÉ F. DE GRACIA
Director Administrativo

DR. RICARDO FESCINA
Director Ejecutivo

REVISTA MÉDICA CON ARTÍCULOS DE REVISIÓN Y CONSULTA

gineco FLASOG

ÓRGANO DE DIFUSIÓN DE LA FEDERACIÓN LATINOAMERICANA DE SOCIEDADES DE OBSTETRICIA Y GINECOLOGÍA

CONTENIDO

EDITORIAL
"AÑO NUEVO, VIDA NUEVA", ¡A TRABAJAR! pg.5
Dr. Jorge Méndez Trujeque

CÁNCER Y EMBARAZO pg.7
Dr. Jorge Zarif Zetuna Bagatella

ESTUDIO: DESARROLLO DEL EJERCICIO PROFESIONAL 2019 pg.25
Dr. Samuel Seiref
Dra. Yanet Huerta
Dr. Jaime Sánchez
Dra. Dahiana Marcela Gallo
Dr. Eghón Guzmán

PATOLOGÍA MAMARIA BENIGNA pg.31
Dra. Irma Alejandra Arredondo Oro

Esta publicación es editada a través de la FLASOG con artículos de los ginecólogos y obstetras de Latinoamérica. Los análisis, opiniones y comentarios aquí expresados no representan la postura de la Federación Latinoamericana de Ginecología y Obstetricia. Todos los derechos intelectuales son propiedad de los autores. Los permisos para su reproducción total o parcial son reservados a los mismos. Esta publicación es elaborada por Interactive Marketing S.A. de C.V. con sede en Cancún, México.

Iddeas creative mkt.

EDITOR
Dr. Jorge Méndez Trujeque (México)

EDITOR ASOCIADO
Dr. Néstor Garello (Argentina)
Dr. Ariel Marrufo Soda (México)
Dr. Samuel Karchmer K. (México)

CONSEJO CONSULTIVO EDITORIAL
Dr. Miguel Ángel Mancera Reséndiz (México)
Dr. Emilio Valerio Castro (México)
Dra. Wendy Cárcamo (Honduras)
Dr. Juan Diego Viillegas Echeverri (Colombia)
Dra. Blanca Lilia Fretes (Paraguay)

COMITÉ EDITORIAL
Dr. Paulo Meade Treviño (México)
Dra. Desiree Mostajo Flores (Bolivia)
Dra. María Cecilia Arturo Rojas (Colombia)
Dra. Mercedes Pérez (Venezuela)
Dr. Dalton Ávila Gamboa (Ecuador)
Dra. Ivonne Díaz Yamal (Colombia)
Dr. Alfredo Célis López (Perú)
Dr. Gustavo Ferreiro Delgado (Uruguay)
Dra. Viridiana Gorbea Chávez (México)
Dr. Claudio Sosa (Uruguay)
Dr. Samuel Seiref (Argentina)
Dr. Rodrigo Zamora (México)
Dr. Edgar Iván Ortíz (Colombia)

Coordinador gráfico
Lic. Oskar Magaña

Diseñadora editorial
Lic. Ximena Miranda

Coordinadora editorial
Lic. Teresa Suárez

El consejo editorial de la revista *Gineco FLASOG* invita a los gineco-obstretas latinoamericanos a enviar sus trabajos para publicación; el único requisito es que tengan alguna relación directa con la Ginecoobstetricia. Los trabajos serán recibidos en Word al correo editorial@flasog.org

"AÑO NUEVO, VIDA NUEVA", ¡A TRABAJAR!

Dr. Jorge Méndez Trujeque
Vicepresidente FLASOG

"Año nuevo, vida nueva" es un dicho popular que significa que inicia un nuevo ciclo y se abren nuevas oportunidades, incluso para renovar nuestras vidas.

Está arraigada la creencia de que todo cambio de año supone una renovación de ciclo y que éste siempre trae nuevos aires y nuevas oportunidades.

De ahí que la época de cambio de año sea usada por lo general para reflexionar y hacer un balance de los logros y reveses, de lo realizado y lo no conseguido durante el año.

En este sentido, la época de año nuevo da pie a la renovación de objetivos y propósitos, a la adopción de nuevos hábitos o al abandono de viejas costumbres que se quieren dejar.

De hecho, el dicho *"año nuevo, vida nueva"* lleva implícita la noción de que el año que viene será mejor, que tendremos mejores resultados en todos los aspectos.

Así que invocar la idea de *"año nuevo, vida nueva"* significa también que si no se ha concretado algún proyecto o si se ha fallado en algún objetivo, podemos dejarlo atrás sin complejos, porque este año tendremos nuevamente la oportunidad de lograr nuestras metas. Supone, pues, un mensaje motivacional y optimista.

De este modo, *"año nuevo, vida nueva"* también nos recuerda que la vida está constituida por una sucesión de ciclos, y que cada ciclo es una nueva oportunidad para concretar nuestros deseos y metas.

Dentro de los inevitables propósitos de año nuevo característicos de estas fechas, un amigo decía que para lograr cumplir todos sus deseos familiares, de salud, de trabajo y con los amigos, se propone trabajar en equipo. Nada fuera de la realidad, ya que el trabajo en equipo nos facilita el logro más efectivo y rápido de nuestras metas

Ventajas de trabajar en equipo

- Mejora la comunicación: Cuando se comparten puntos de vista e ideas con otros, en un entorno que estimula la comunicación abierta y positiva, se contribuye a mejorar el funcionamiento del proyecto o la empresa.

- Más motivación: Los equipos satisfacen necesidades de nivel superior. Los miembros de un equipo de trabajo tienen la oportunidad de aplicar sus conocimientos y competencias y ser reconocidos por ello, desarrollando un sentimiento de autoeficacia y pertenencia al grupo.

- Más ideas: El efecto sinérgico que se produce cuando las personas trabajan juntas, tienen como resultado la producción de un mayor número de ideas que cuando una persona trabaja en solitario.

- Mayor compromiso: Participar en el análisis y toma de decisiones compromete con las metas del equipo y los objetivos comunes y del proyecto.

- Más creatividad: La creatividad es estimulada con la combinación de los esfuerzos de los individuos, lo que ayuda a generar nuevos caminos para el pensamiento y la reflexión sobre los problemas, procesos y sistemas.

- Mejores resultados: Cuando las personas trabajan en equipo, es indiscutible que se mejoran los resultados.

Cualidades que hacen posible que un equipo tenga un alto rendimiento.

Liderazgo: El buen liderazgo hace posible que los empleados realicen su trabajo con orgullo. Los líderes no hacen las cosas a su gente; hace las cosas con su gente.

Ellos escuchan. Ellos y ellas se ganan el respeto de los demás. Tienen un profundo conocimiento que les permite dirigir. Un líder adecuado debe tener la visión de hacia dónde va la organización. El líder debe ser capaz de comunicar a su equipo las metas de la organización, para que los esfuerzos se dirijan hacia la dirección correcta.

Metas específicas y cuantificables: Sin una meta, no hay equipo. Tener metas ayuda a sus miembros a saber hacia dónde van. Les proporciona una dirección. Un equipo tendrá más probabilidad de alcanzar el éxito en la medida en que todos sus componentes conozcan y comprendan su propósito y metas. Si existe confusión o desacuerdo, el éxito del equipo será más difícil de conseguir.

Respeto, compromiso y lealtad: El respeto mutuo entre los miembros del equipo y los líderes, es otra característica de los equipos eficaces. También existirá disposición a hacer un esfuerzo extra si está presente la lealtad y el compromiso con las metas.

Comunicación eficaz: Son numerosas las investigaciones que demuestran que ésta es el problema principal que perciben los empleados actualmente. El líder y los miembros del equipo deben intercambiar información y retroalimentación. Deben preguntar ¿cómo lo estoy haciendo? ¿qué es correcto y qué es incorrecto? ¿cómo lo puedo hacer mejor? ¿qué necesitas para hacer mejor el trabajo?

Aprender durante el camino: ¿Hay progreso? ¿cómo lo estamos haciendo? Debe obtenerse retroalimentación sobre el resultado del trabajo realizado por el equipo. Esta retroalimentación permitirá rectificar cuando se detecte que no se está en la dirección correcta. Por otra parte, el líder del equipo deberá reconocer los esfuerzos realizados, alabar cuando se está trabajando bien y redirigir cuando no es así.

Pensamiento positivo: Permitir que las ideas fluyan libremente. Ninguna idea debe ser criticada. Las nuevas ideas son bienvenidas y asumir riesgos debe ser valorado y estimulado. Los errores deben ser vistos como oportunidades de crecimiento y aprendizaje, no como ocasiones para la censura y la reprensión.

Reconocimiento: El reconocimiento es una clave para la motivación. El reconocimiento puede ser tan simple como una expresión verbal del tipo *"bien hecho"*. El equipo debe ser reconocido por sus esfuerzos y resultados.

No es lo mismo trabajar en grupo que trabajar en equipo. Queda claro que estar en un grupo no significa trabajar en equipo. Hay grupos de trabajo que no son en realidad equipos (y tal vez no necesitan serlo) porque no poseen una meta común, relaciones duraderas o una necesidad de trabajar de modo integrado. Para que un grupo de personas sea considerado un equipo es preciso que se tenga un objetivo común y que se pretenda el alcance de las metas cooperando y ayudándose mutuamente. No hay equipo sin meta compartida.

Iniciamos un nuevo año con nuevas metas y muchos propósitos, los caminos para lograrlos son muchos, pero la forma más fácil siempre será trabajando en equipo. *Así que… ¡A trabajar en equipo!*

La fortaleza del equipo es cada miembro individual.
La fortaleza de cada miembro es el equipo.
Phil Jackson.

Referencias
Proyecto Formación de Directivos Docentes en Antioquia.
SEDUCA – FUNLAM, 2006 - 2008
Plan de Negocios- Plataforma de Talento Humano.
Incubadora de Empresas de Base Tecnológica de Antioquia

CÁNCER Y EMBARAZO

Dr. Jorge Zarif Zetuna Bagatella

INTRODUCCIÓN

Debido a que en los últimos años las mujeres tienden a postergar su fertilidad, el diagnóstico de cáncer en el embarazo se ha hecho más común. **El cáncer gestacional se define como aquel que se diagnostica durante el embarazo o durante el primer año postparto.**[1]

La filosofía de la asistencia al cáncer gestacional ha experimentado un cambio en los últimos años, desde el desprecio total del embarazo con su interrupción inmediata hacia un enfoque más reflexivo en el que las decisiones engloban los resultados tantos maternos como fetales, así como la limitación del riesgo de mortalidad, morbilidad o ambos.[2]

Es comprensible que el diagnóstico de cáncer asuste a cualquiera. Enfrentar al cáncer en el contexto del embarazo resulta sumamente doloroso para la paciente, pues ha de encontrar un equilibrio entre los intereses maternos y los fetales: en ocasiones se solicita a la paciente que decida sobre su esperanza de vida y la sopese frente a la vida o bienestar del feto.[2] Las estrategias que se proponen a la paciente gestante con cáncer varían en función del tipo de tumor y de la edad de la gestación en el momento del diagnóstico.

Para el personal médico, el desafío es doble, pues se debe dar el tratamiento más adecuado posible a la paciente pero sin comprometer, en medida de lo posible, el pronóstico

fetal. Se trata de un tratamiento multidisciplinario y debe ser lo más parecido posible a las recomendaciones en la paciente no gestante. El tipo y la agresividad del cáncer, el esquema terapéutico elegido, la edad gestacional, el proyecto parental actual y el futuro reproductivo son elementos que habrá que tener en cuenta para la toma de una decisión final.[3]

Durante el embarazo, el diagnóstico de cáncer a menudo se aplaza por razones diversas:[4]

1. Muchos de los síntomas de presentación del cáncer suelen atribuirse al embarazo.
2. Muchas alteraciones propias del embarazo pueden dificultar la exploración física.
3. Los marcadores tumorales, entre los que se encuentra la gonadotropina coriónica humana, la α-fetoproteína, y el antígeno canceroso 125, aumentan durante el embarazo.
4. La ejecución óptima de los estudios de imagen o de las técnicas invasivas de diagnóstico se dificultan durante la gestación.

Marcador	Neoplasia maligna	Valor normal	Efecto del embarazo
CA-125	Carcinoma papilar seroso de ovario y tumores de escaso potencial maligno	<35 U/ml	Elevado durante el primer trimestre
Gonadotropina coriónica humana	Neoplasia trofoblástica gestacional, tumores ováricos malignos de células germinales	<5 UI/l	Valor máximo en la semana 14-16: 12.000-270.000 UI/l
α-fetoproteína	Tumores ováricos malignos de células germinales, carcinoma hepatocelular	<15 ng/ml	Valor máximo en la semana 13: 200-300 mg/dl
Lactato deshidrogenasa	Disgerminoma, tumores hepáticos	45-90 U/l	Fluctuaciones mínimas
Inhibina	Tumores ováricos de células de la granulosa	33-45 pg/ml	Aumenta en la preeclampsia
Testosterona	Tumores ováricos de células de Sertoli	30-95 ng/dl	Durante el embarazo normal puede multiplicarse entre 4 y 9 veces con respecto a los valores en mujeres no embarazadas
DHEA-S	Tumores de la glándula suprarrenal	35-430 μg/dl	Puede estar elevado (habitualmente no supera los 700 μg/dl)
Antígeno carcinoembrionario	Carcinoma colorrectal, cistoadenocarcinoma mucinoso de ovario, seudomixoma peritoneal	<5 ng/ml	Valores normales o ligeramente elevados
CA-27.29	Cáncer de mama	≤38 U/ml	No está bien estudiado
CA-15-3	Cáncer de mama	<40 U/ml	Elevado durante el tercer trimestre en un estudio
CA-19-9	Cáncer de páncreas	<40 U/ml	No está bien estudiado
Prolactina	Tumor hipofisario (prolactinoma)	<20 ng/ml	20-400 ng/ml
Tiroxina total	Carcinoma de tiroides	5-12 mcg/dl	Aumenta debido a la elevación de globulina fijadora de tiroxina en suero

El embarazo no modifica la biología ni el comportamiento de la mayoría de los cánceres durante el embarazo; sin embargo, las complicaciones relacionadas al tratamiento oncológico afectan la evolución del embarazo. La cirugía y la administración de fármacos antineoplásicos no están contraindicadas durante el embarazo; no obstante, deben ser llevadas a cabo en centros especializados en oncología y obstetricia.[4]

ASPECTOS GENERALES

Quimioterapia durante el embarazo

Farmacología de la quimioterapia durante el embarazo

Los cambios fisiológicos del embarazo implican una alteración profunda en la farmacocinética de los agentes quimioterapéuticos. La medicación oral está sujeta a los cambios de la motilidad gastrointestinal, las concentraciones farmacológicas máximas disminuyen debido a la expansión del 50% en el volumen plasmático, lo cual implica una prolongación en la semivida, a menos que aumente al mismo tiempo el metabolismo o los mecanismos de excreción. El aumento de las proteínas plasmáticas y el descenso de la albúmina modifican la disponibilidad de los fármacos, además, el líquido amniótico actúa como tercer espacio farmacológico, pudiendo incrementar los efectos farmacológicos tóxicos debido a un retraso en el metabolismo y la excreción de los mismos. La oxidación hepática y el flujo sanguíneo renal

se elevan durante el embarazo y también tienen efectos en la farmacocinética. No existen estudios que comparen la farmacocinética de los quimioterápicos en mujeres embarazadas, por lo que en la actualidad se presupone que las dosis iniciales de los fármacos se asemejan a las de las mujeres no gestantes y los ajustes posológicos se basan en la toxicidad de cada ciclo. La lactancia se contraindica, debido a que la mayoría de los antineoplásicos se excretan con la leche materna.[5]

Efectos de los fármacos sobre el feto

Todos los fármacos se someten a ensayos de teratogenia animal y, en función de los resultados, a cada fármaco se le asigna una categoría de riesgos según la Food and Drug Administration (FDA) estadounidense, que se explica en la siguiente tabla:[6]

Categorías de uso de los fármacos durante el embarazo según la Food and Drug Administration	
A	Los estudios controlados no han revelado ningún riesgo durante el primer trimestre, y la posibilidad de daño fetal parece remota.
B	Los estudios en animales no han revelado riesgos, pero no se han efectuado estudios controlados en mujeres o los estudios con animales han mostrado un efecto adverso que no ha sido confirmado.
C	Los estudios en animales no han revelado efectos adversos, pero no se han efectuado estudios controlados en mujeres o no existen estudios en mujeres ni en animales. Solo se emplean estos fármacos si el beneficio potencial justifica los posibles riesgos.
D	Existe evidencia de riesgo fetal, pero los beneficios podrían aceptarse a pesar del riesgo fetal, ya sea en situación de riesgo vital, en caso de enfermedad grave refractaria a los fármacos más seguros.
X	Los estudios en animales o seres humanos indican anomalías fetales y el riesgo del fármaco excede con claridad cualquier posible beneficio.

De acuerdo con este sistema, la mayoría de los quimioterapéuticos pertenecen a la categoría C, D o X. La ecografía detallada no siempre reconoce las alteraciones anatómicas con repercusión funcional importante antes de la semana 20 de la gestación, por lo que hay que asesorar convenientemente a la paciente y contemplar la posible terminación del embarazo si se planea el uso de estos fármacos durante el primer trimestre. El riesgo de teratogénesis disminuye de forma importante durante el resto del embarazo y, probablemente, no sea diferente al que una mujer no gestante expuesta a la quimioterapia.[5] A pesar de esto, si se desea continuar con el embarazo, no se recomienda la quimioterapia en el primer trimestre, por la mayor frecuencia de malformaciones asociadas importantes, que se reporta entre el 10 y 17% en casos de monoterapia y que se eleva hasta el 25% cuando se aplica quimioterapia combinada. La administración durante el segundo y el tercer trimestre se ha asociado con restricción del crecimiento intrauterino, mortinatos y bajo peso al nacer.[7] Además, los efectos maternos inducidos por la quimioterapia, como las náuseas y vómitos, también alteran el crecimiento del feto y el peso al nacer.

Cuando se administran tratamientos a base de quimioterapia en la segunda mitad de la gestación, la toxicidad para los órganos fetales no representa un problema importante, aunque se han descrito algunos casos de mielosupresión y sordera. Los datos son escasos, se han realizado comparaciones para analizar el riesgo de anomalías cognitivas y los resultados son comparables a los de los sujetos no expuestos a la quimioterapia intrauterina. El crecimiento y la fertilidad de estos niños se han asemejado a los de los no expuestos.[2]

Es importante conocer que el parto debe programarse para 2-3 semanas después del último ciclo de quimioterapia, para permitir que la madre y el feto se recuperen de los efectos negativos de los mismos, como la aplasia. Además, el feto eliminará la mayoría de los fármacos a través de la placenta.[8]

Clasificación de los agentes quimioterapéuticos

Antimetabolitos

Algunos de estos fármacos son el metotrexato, el 5-florouracilo, la aminopterina, entre otros.[9]

Se ha descrito el síndrome por aminopterina tras la exposición intrauterina durante el primer trimestre, caracterizada por disosostosis craneal con retraso de la osificación, hipertelorismo, puente nasal ancho y trastornos auditivos. Se han observado malformaciones parecidas a la administración de dosis superiores a 10 mg semanales de metotrexato

durante el primer trimestre. Existen descritos 53 casos de exposición de 5-florouracilo durante el embarazo en humanos; cuando se utilizó después del primer trimestre, se manifestó retraso del crecimiento intrauterino sin malformaciones en el 11% de los casos.[9]

No cabe duda de que los antagonistas del ácido fólico aminopterina y metotrexato casi siempre provocan un aborto espontáneo o malformaciones fetales cuando se administran durante el primer trimestre del embarazo. Las embarazadas no deben recibir estos fármacos salvo en situaciones potencialmente mortales que pueden neutralizarse con este tratamiento. Hay evidencia, pequeña, de que estos fármacos no son perjudiciales después del primer trimestre de embarazo.[9]

Antraciclinas y antibióticos antitumorales

La doxorrubicina, idarubicina, bleomicina y daunorubicina parecen acarrear un riesgo bajo de teratogenia, incluso si se administran al principio del embarazo, pues tienen capacidad escasa para atravesar la placenta. Mientras no se disponga de más información se recomienda que las mujeres embarazadas que precisen antraciclinas reciban doxorrubicina.[9]

Alcaloides de la vinca

La vincristina y la vinblastina son potentes teratógenos animales, sin embargo, su potencial teratogénico es inferior a la de los antimetabolitos. Se han descrito 11 casos de exposición a vincristina o vinblastina durante el embarazo y, aparte de las malformaciones tras su uso durante el primer trimestre, se han comunicado 9 casos de retraso de crecimiento, dos muertes fetales y dos muertes neonatales.[9]

Taxanos

Estos medicamentos, entre los que se encuentran el paclitaxel y el docetaxel inhiben el desensamble de los microtúbulos, un proceso importante para la división celular. Debido a su mecanismo de acción, se supondría que pudieran ser perjudiciales para el feto. Solo se han publicado unos cuantos casos de uso de paclitaxel durante el embarazo en los cuales la administración del fármaco después del primer trimestre ha demostrado ser segura para el feto. A medida que avance la experiencia con los antineoplásicos, se espera que hayan más publicaciones sobre el uso de taxanos durante el embarazo.[9]

Análogos del platino

Los fármacos de este grupo incluyen al cisplatino, carboplatino y oxaliplatino. Existen descritos casos de exposición al cisplatino que han originado pérdida auditiva neurosensorial y atrofia cerebral secundaria a una alteración de la circulación cerebral; sin embargo, ambos bebés nacieron antes de las 30 semanas de gestación, por lo que las complicaciones pueden asociarse a la prematuridad. Aun así, se recomienda vigilar estrechamente el sistema nervioso central fetal siempre que se utilice cisplatino durante el embarazo.[9]

Recomendaciones sobre el uso de quimioterapia durante el embarazo

En resumen, la administración de quimioterapia durante el primer trimestre podría asociarse a alteraciones morfológicas y a muerte fetal. El caso es diferente durante el segundo y tercer trimestre de gestación, durante los cuales no se ha asociado un riesgo importante de anomalías estructurales, aunque algunas publicaciones sugieren una asociación con el parto prematuro, la muerte fetal intrauterina y el retraso de crecimiento intrauterino. [9]

Momento adecuado para el parto

Se recomienda que, en caso de optar por el uso de quimioterapia, ésta se administre hasta la semana del 34 del embarazo con el objetivo de evitar el periodo de mielosupresión materna máxima, ya que el parto espontáneo podría producirse antes de que la médula ósea hubiera tenido tiempo para restablecerse. La quimioterapia administrada a la madre en las 3 semanas anteriores al parto podría no eliminarse adecuadamente por parte del feto y, por tanto, persistir en el naonato. Los recién nacidos prematuros tienen una capacidad limitada de metabolizar los fármacos debido a inmadurez de los sistema hepático y renal. Los neonatos expuestos a quimioterapia deben

ser vigilados para descartar la aparición de mielosupresión transitoria, y se recomienda un seguimiento neurológico y del desarrollo a largo plazo.[10]

Lactancia materna

Las concentraciones de los fármacos quimioterapéuticos en la leche materna dependen de la dosis y del momento en que se administró. Como no se dispone de evidencia de alta calidad sobre el uso durante la lactancia de estos medicamentos, el uso de estos se contraindica.[9]

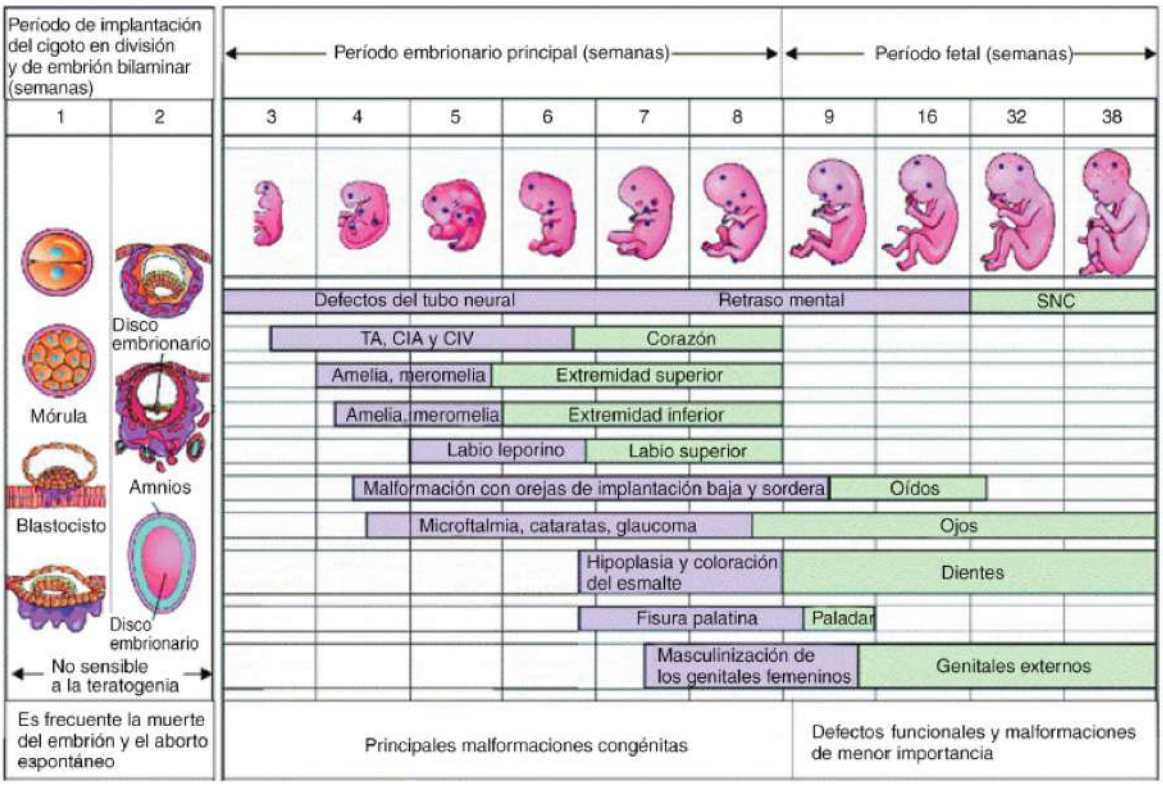

Ilustración 1. Periodos cruciales del desarrollo prenatal. Los puntos que aparecen sobre el feto en desarrollo indican el sitio de acción de los teratógenos

Uso de radiación durante la gestación

Debido a la enorme cantidad de células en proceso de diferenciación que se encuentran en el embrión, esta etapa es la más radiosensible de la vida humana, lo que implica una preocupación importante para el oncólogo y el obstetra. El efecto de la radiación no es solamente importante en lo que a malformaciones respecta, sino que también existe la preocupación de irradiar las gónadas fetales y maternas y tener consecuencias posteriores en la fertilidad.[9]

El periodo más sensible para el feto va desde el día 18 hasta el día 38. Después del día 40 ya se han desarrollado los principales aparatos y sistemas, por lo que serían necesarias dosis mucho mayores de rayos X o gamma para provocar alteraciones graves. Existen tres períodos del desarrollo fetal a tomar en cuenta si se ha de optar por tratamiento a base de radiación:9

1. Preimplantación: en este sentido la radiación produce un efecto de “todo o nada”, es decir, o bien destruye

el óvulo fecundado o no produce ninguna alteración.

2. Formación de aparatos y sistemas: este período comprende los días 18 a 38 en el que dosis de 10 a 40 cGy pueden producir daños viscerales y somáticos.

3. El periodo de desarrollo fetal a partir del día 40, en el que dosis más elevadas provoquen probablemente malformaciones externas, aunque se respetarían los aparatos y sistemas, en especial, el nervioso.

Las dosis superiores a las publicaciones revelan que la radioterapia intrauterina aumenta el riesgo de neoplasias malignas, como leucemias y tumores infantiles, sobre todo cuando la exposición se produce en el primer trimestre. Es importante aclarar que mucha de la información disponible con respecto a la radiación durante el embarazo es contradictoria y proviene de accidentes nucleares, por lo que, de cualquier modo, se recomienda no exponerse a radiaciones superiores a 0.05 Gy en el embarazo. La radioterapia debe aplazarse hasta después del parto, y se planteará la administración de tratamientos alternativos, como cirugía o quimioterapia. Si no fuera posible aplazar esta terapia, hay que plantearse la interrupción del embarazo.[2]

Cirugía y anestesia

Aunque cada tipo de cáncer requiere un abordaje quirúrgico individualizado, algunos principios generales rigen todos los casos. Las complicaciones quirúrgicas amenazan, a veces, al feto, aunque la cirugía extraperitoneal no se ha asociado a abortos espontáneos ni partos pretérmino. La cirugía se puede efectuar de manera segura en los 3 trimestres; sin embargo, si existe la posibilidad de programación, es ideal practicar la cirugía abdominal o pélvica durante el segundo trimestre para limitar el riesgo de pérdida gestacional o de parto pretérmino. Durante el primer trimestre de la gestación, está indicado el tratamiento a base de progestágenos (semanas 7-12) si es que se ha realizado resección de cuerpo lúteo. Si el abordaje laparoscópico es el elegido, la técnica abierta es la preferible para no dañar el útero. La profilaxis antimicrobiana es la misma que en paciente no embarazadas y se puede administrar de forma segura. La fiebre postquirúrgica, secundaria a infección o atelectasia debe ser combatida en seguida, pues puede tener consecuencias fetales.[11]

CANCER DURANTE EL EMBARAZO

Cáncer de mama

El cáncer de mama asociado al embarazo es una enfermedad difícil tanto para el médico como para la paciente; cuesta aceptar la aparición de una enfermedad tan temida en una mujer joven y embarazada. Afortunadamente, es un evento infrecuente con una incidencia de 1 por cada 3000 a 10000 embarazos y correspondes al 0.2-3.8% de todos los cánceres de mama diagnosticados en mujeres menores de 50 años y a 10-20% de aquellos menores de 30 años.[12]

El riesgo de cáncer de mama guarda relación directa con la duración de la función ovárica. Por eso, la menarquia temprana y la menopausia tardía aumentan su probabilidad. Sin embargo, la interrupción del ciclo ovárico normal por el embarazo ejerce un efecto aparentemente protector.

Aunque la tasa de supervivencia global del cáncer de mama alcanza el 60%, la misma tasa en el embarazo desciende al 15 al 20%, según algunos autores. Las pacientes gestantes presentan una incidencia más alta de afectación a los ganglios linfáticos axilares. La extensión locorregional del tumor conlleva un peor pronóstico y una mayor probabilidad de que la neoplasia haya metastatizado en el momento de iniciar el tratamiento. El aplazamiento en el diagnóstico del cáncer de mama durante el embarazo es habitualmente de 2 a 15 meses o con respecto a la población general.[9]

El hecho de que el cáncer de mama asociado al embarazo tenga un pronóstico mucho peor que en la paciente no gestante puede deberse a múltiples factores:[9]

- La congestión mamaria puede ocultar una lesión durante un período mucho más largo.
- La mama de la embarazada puede aumentar en vascularización y drenaje linfático, facilitando en proceso de metástasis.
- El dramático incremento de estrógenos y progesterona durante la gestación.

Aproximadamente, entre el 75% y el 90% de los

cánceres de mama asociados al embarazo son carcinomas ductales, al igual que en la población no embarazada.[9]

Presentación clínica

La presentación más habitual del cáncer de mama durante el embarazo es un bulto indoloro descubierto por la paciente. Como los cambios mamarios son más pronunciados al final del embarazo, conviene efectuar una exploración minuciosa de ambas glándulas en la visita inicial. A pesar de los múltiples y notables cambios del tejido mamario durante el embarazo, entre los que se incluyen el aumento de volumen y del tejido glandular, que da lugar a ingurgitación y sensibilidad, toda masa mamaria reciente o persistente existe requiere estudio inmediato.[13]

En algunos casos puede asociarse con telorrea, casi siempre serosanguínolenta, sin embargo, hay que considerar que ésta puede ser normal en las fases finales de embarazo. Cualquier presentación de telorrea poco habitual, amerita estudio. Ante una mastitis o absceso mamario, o edema o inflamación de la glándula, debe realizarse un diagnóstico minucioso y plantearse la biopsia de piel de pared para descartar un cáncer inflamatorio de la mama.[2]

Diagnóstico

El diagnóstico clínico es difícil durante el embarazo o durante la lactancia por las modificaciones que se producen. Se sospecha ante la presencia de una masa más o menos sensible, una afección cutánea o cuando hay secreción, sobre todo unilateral, ductal y sanguinolenta.

La mastografía durante el embarazo es motivo de controversia. Se realiza bajo protección fetal con plomo y la exposición fetal a la radiación no es significativa, pero las alteraciones hiperproliferativas de la mama durante la gestación se caracterizan por una densidad tisular aumentada, lo que dificulta la interpretación de la imagen, por lo que ha de complementarse con un estudio ultrasonográfico. La ecografía mamaria posee una alta sensibilidad y especificidad y permite diferenciar las masas sólidas y quísticas, por lo cual constituye la prueba de elección durante el embarazo.[2]

La biopsia percutánea se recomienda ante cualquier lesión que no cumpla criterios de un quiste simples. La punción y aspiración con aguja fina (PAAF) suele confundir debido a las modificaciones de la mama durante el embarazo, por lo que la biopsia con aguja gruesa es la técnica de elección para el diagnóstico histológico de una masa mamaria en el embarazo.

Antes de continuar con el abordaje, es importante realizar la estadificación, que se realiza de acuerdo con el sistema de clasificación TNM, que se expone a continuación:[14]

T. Tumor primario

TX	No se puede evaluar el tumor primario.
T0	No existe prueba de tumor primario.
Tis	Carcinoma *in situ*.
Tis (CDIS)	Carcinoma ductal *in situ*.
Tis (CLIS)	Carcinoma lobulillar *in situ*.
Tis (Paget)	Enfermedad de Paget del pezón que NO está relacionada con el carcinoma invasor o carcinoma *in situ* (CDIS o CLIS) en el parénquima mamario subyacente. Los carcinomas del parénquima mamario relacionados con la enfermedad de Paget se clasifican sobre la base del tamaño y las características de la enfermedad parenquimatosa, aunque la presencia de la enfermedad de Paget aún se debería señalar.
T1	El tumor mide ≤ 20 mm en su mayor dimensión.
T1mi	El tumor mide ≤ 1 mm en su mayor dimensión.
T1a	El tumor mide > 1 mm, pero ≤ 5 mm en su mayor dimensión.
T1b	El tumor mide > 5 mm, pero ≤ 10 mm en su mayor dimensión.
T1c	El tumor mide > 10 mm, pero ≤ 20 mm en su mayor dimensión.
T2	El tumor mide > 20 mm, pero ≤ 50 mm en su mayor dimensión.
T3	El tumor mide > 50 mm en su mayor dimensión.
T4	El tumor mide cualquier tamaño con extensión directa a la pared pectoral o la piel (ulceración o nódulos cutáneos).
T4a	Extensión a la pared torácica que no sólo incluye adherencia o invasión a los músculos pectorales.
T4b	Ulceración de la piel o nódulos satélites ipsilaterales o edema (incluida la piel de naranja), lo cual no satisface el criterio de carcinoma inflamatorio.
T4c	Ambos, T4a y T4b.
T4d	Carcinoma inflamatorio.

N. Ganglios linfáticos

NX	No se puede evaluar el ganglio linfático regional (por ejemplo, fue extirpado previamente).
N0	Sin ganglios linfáticos regionales palpables.
N1	Metástasis palpables a uno o varios ganglios linfáticos homolaterales axilares móviles.
N2	Metástasis a ganglio(s) axilar(es) homolateral(es) fijo(s) entre sí o a otras estructuras, o detectados clínicamente en la cadena mamaria interna homolateral en ausencia de metástasis axilares palpables.
N2a	Metástasis en ganglio(s) axilar(es) fijo(s) entre sí o a otras estructuras.
N2b	Metástasis clínicamente aparentes en la cadena mamaria interna sin evidencia clínica de metástasis axilares.
N3	Metástasis a ganglio(s) linfático(s) infraclavicular(es) homolateral(es) o a ganglios clínicamente aparentes de la cadena mamaria interna homolateral y en presencia de ganglio(s) axilar(es) palpable(s) o metástasis a ganglio(s) de la región supraclavicular homolateral con o sin ganglios.
N3a	Metástasis a ganglio(s) infraclavicular(es) homolateral(es) y ganglio(s) axilar(es).
N3b	Metástasis a ganglio(s) de la mamaria interna y axilar(es) homolateral(es).
N3c	Metástasis a ganglio(s) supraclavicular(es) homolateral(es).

M. Metástasis

MX	No evaluable.
M0	Sin metástasis a distancia.
M1	Con metástasis a distancia.

Estadificación

Estadio	T	N	M
0	Tis	N0	M0
IA	T1 (incluye T1 mi)	N0	M0
IB	T0	N1mi	M0
	T1 (incluye T1 mi)	N1mi	M0
IIA	T0	N1	M0
	T1 (incluye T1 mi)	N1	M0
	T2	N0	M0
IIB	T2	N1	M0
	T3	N0	M0
IIIA	T0	N2	M0
	T1 (incluye T1 mi)	N2	M0
	T2	N2	M0
	T3	N1	M0
	T3	N2	M0
IIIB	T4	N0	M0
	T4	N1	M0
	T4	N2	M0
IIIC	Cualquier T	N3	M0
IV	Cualquier T	Cualquier N	M1

El estudio general de un cáncer de mama asociado al embarazo incluye una radiografía pulmonar y una ecografía abdominopélvica.

Tratamiento

El tratamiento del cáncer de mama asociado al embarazo implica el enfrentamiento a factores psíquicos y emocionales, por lo que es clave individualizar el tratamiento en función de los conocimientos actuales y de los deseos de la paciente, la edad gestacional, el estadio y la biología del tumor. El tratamiento de la madre se atendrá a las recomendaciones estándar. Cuando se efectúa el diagnóstico, se realizará una evaluación basal del crecimiento y desarrollo fetales y se les dará seguimiento de forma periódica durante lo que resta del embarazo.[11]

La cirugía constituye el tratamiento definitivo del cáncer de mama asociado al embarazo. La amplitud de la cirugía es motivo de debate en la comunidad médica. Los criterios habituales para el tratamiento conservador de la mama, frente a la mastectomía radical modificada, se justifican para los estadios I a III del cáncer de mama.[15] Como es habitual identificar metátastasis ganglionares en el cáncer de mama asociado al embarazo y la afectación ganglionar determina el uso de quimioterapia adyuvante, se recomienda la linfadenectomía axilar sistémica, pues la realización de una biopsia de ganglio centinela con radiosótopos implica riesgos para el feto, aunque mínimos.[9]

La radioterapia debe ser aplazada hasta después del parto. Aunque el feto puede ser protegido fácilmente durante las primeras etapas de la gestación, período en el que es más sensible a la misma, conforme el embarazo avanza, ciertas regiones fetales pueden “salir” de la pelvis y alcanzar regiones en las que los niveles de radiación son mayores a 0.2 Gy, por lo que el tratamiento a base de radiación ionizante en el embarazo se encuentra contraindicado.[9,16]

De manera general, en las pacientes en las que se identifica un carcinoma metastático de mama o un carcinoma inflamatorio rápidamente progresivo, el tratamiento con quimioterapia no debe ser retrasado, pues su instauración es fundamental para que la paciente tenga alguna probabilidad de supervivencia a largo plazo. Si la indicación para el inicio de quimioterapia adyuvante no es por carcinoma inflamatorio, se puede plantear un aplazamiento del tratamiento hasta alcanzar la madurez pulmonar fetal en casos seleccionados durante el tercer trimestre.[2] De acuerdo con la bibliografía más actual, el uso de agentes citotóxicos frente al cáncer de mama asociado al embarazo resulta bastante seguro, y los basados en antraciclinas, ofrecen un perfil favorable de seguridad. Otros quimiterapéuticos, como el 5-florouracilo, la ciclofosfamida y los taxanos, también se han utilizado pero la información es limitada.[17] Algunos autores están de acuerdo con el uso de quimioterapia en el segundo y tercer trimestre del embarazo para el tratamiento del cáncer de mama.

El embarazo constituye una contraindicación para la instauración del uso del tamoxifeno, pues implica riesgos fetales adversos, como las malformaciones craneofaciales y la ambigüedad genital. El perfil de seguridad del trastuzumab es limitado por lo que actualmente no se recomienda su uso durante la gestación debido al riesgo de oligohidramnios y mortalidad neonatal, resultado de insuficiencia respiratoria y renal.[2]

Pronóstico

Como en todas las neoplasias malignas, el pronóstico se correlaciona con la extensión de la enfermedad en el momento del diagnóstico. El pronóstico es favorable en los estadios I y II, y las tasas de supervivencia de acercan al 86-100%; sin embargo, la presencia y la extensión de afectación ganglionar predicen el pronóstico durante el embarazo y fuera de éste.[18] La tasa de supervivencia a los 5 años de una paciente embarazada con tres o menos adenopatías es del 82%, pero se reduce hasta el 27% si hay más de tres; además, el embarazo parece aumentar la frecuencia de afectación ganglionar, esto debido, quizá, al aplazamiento diagnóstico, momento en el cual del 53 al 71% de las pacientes sufren afectación ganglionar.[2]

En múltiples publicaciones se ha señalado que hasta un 60-80% de los cánceres de mama en la población embarazada no expresan receptores estrogénicos, y que la tasa de positividad de ERBB2 va del 25 al 58%. Además de la mayor incidencia de metástasis ganglionares, los tumores mamarios de las pacientes embarazadas son más grandes y de un grado más alto que fuera del embarazo.[19]

Interrupción del embarazo

Antiguamente se creía que las modificaciones hormonales del embarazo contribuían a un desarrollo rápido del tumor con un consecuente desenlace poco favorable, por lo que el aborto terapéutico se aconsejaba. En la actualidad, no se ha demostrado, en una serie importante de casos, ningún efecto nocivo de la continuación del embarazo. A pesar de la poca información disponible, los estudios han manifestado una supervivencia similar entre las pacientes que tuvieron pérdidas gestacionales espontáneas, las que decidieron interrumpir el embarazo o continuarlo.[15]

Lactancia y embarazos posteriores

Un porcentaje reducido de pacientes puede otorgar lactancia tras el tratamiento conservador de un cáncer mamario. La lactancia se encuentra contraindicada en pacientes que reciban quimioterapia, pues los fármacos alcanzan concentraciones importantes en la leche materna.[2]

En general, se aconseja a las mujeres con enfermedad no ganglionar que esperen de 2 a 3 años para un nuevo embarazo, periodo que se puede prolongar hasta 5 años en caso de afectación ganglionar.

El algoritmo del manejo del cáncer de mama asociado al embarazo se expone a continuación:[9]

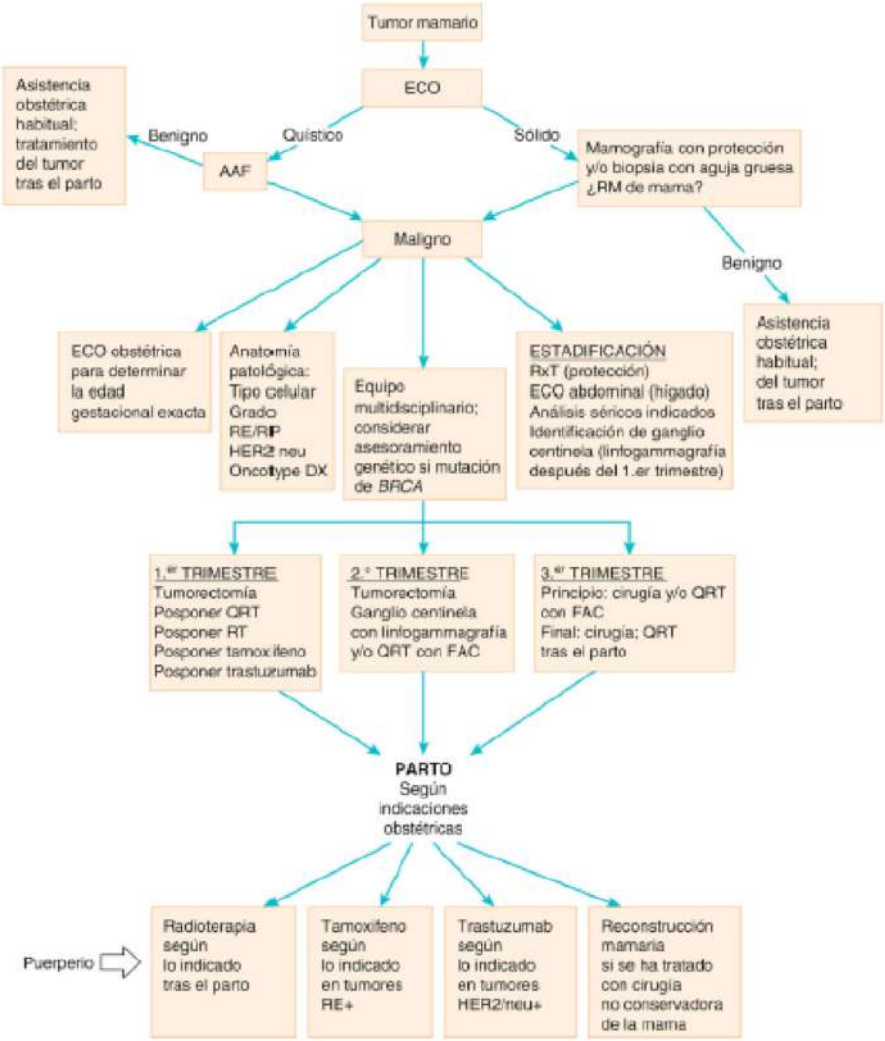

Cáncer de cuello uterino

El cáncer cervical es la neoplasia ginecológica más común asociada al embarazo y es el único cáncer cuyo tamizaje forma parte de la evaluación prenatal. Tiene una frecuencia de 1-2 casos por cada 2000-10000 embarazos y se calcula que aproximadamente el 3% de todos los cánceres invasivos del cuello uterino suceden durante la gestación.15 Por estos motivos, el cribado de la neoplasia cervicouterina es un componente esencial en la asistencia prenatal: todas las mujeres embarazadas deben someterse a una citología cervical que tome muestras suficientes de la parte externa del cérvix y del conducto endocervical, así como visualización directa del cuello uterino y en aquellas que se detecte una lesión visible se debe realizar, de forma inmediata, una biopsia cervicouterina.9 Durante el embarazo hay más riesgo de que la citología del cuello resulta falsamente negativa debido al exceso de moco y sangrado por eversión cervicouterina por lo que la biopsia se hace necesaria al momento de buscar cerciorarse de un cáncer.

Si se tiene en cuenta la pauta habitual de exploración del cuello uterino a comienzos del embarazo, sería lógico esperar que el cáncer cervical, sobre todo en sus etapas tempranas, se diagnosticara durante el tercer trimestre, sin embargo, no es así, el diagnóstico suele realizarse después del parto. Tanto la paciente como el médico participan en este retraso diagnóstico, debido a factores como falta de asistencia prenatal, falta de obtención de una citología de cuello uterino o de una biopsia por anomalías macroscópicas cervicouterinas, citologías falsamente negativas o ausencia de correcta evaluación de una citología alterada. [2]

Evaluación de la citología y la colposcopia durante el embarazo

De forma habitual, el patólogo se encuentra con células atípicas al revisar el frotis cervicovaginal obtenido de una paciente embarazada. Las células del conducto endocervical, sometidas a la reacción de Arias-Stella, pueden tener características displásicas; sin embargo, un patrón infiltrativo, con el especto de la atipia citológica, aumento del cociente núcleo/citoplasma y el aumento de la actividad mitótica diferencian a las células malignas.[9]

La colposcopía se ve facilitada por la eversión inducida por el embarazo del ectropión cervicouterino normal. No obstante, el embarazo altera profundamente el aspecto colposcópico del cérvix y el aumento de los estrógenos circulantes incrementa considerablemente el volumen cervical mediante hipertrofia estromal.[9] Las alteraciones vasculares y la redundancia vaginal pueden alterar o enmascarar la visualización normal y dificultar la interpretación, por lo que consulta a un ginecólogo especialista en oncología es importante. [2]

La finalidad de la colposcopía en el embarazo es descartar la presencia de cáncer, y solo se debe realizar una biopsia dirigida de la localización correspondiente a la zona con cambios displásicos más avanzados para establecer el grado histológico de la enfermedad. Debido a que se obtienen resultados negativos falsos en el 8 al 40% de los casos, se debe evitar la realización de biopsias al azar o no dirigidas. Se debe tener especial cuidado al obtener la biopsia, ya que el aumento de la vascularidad propia del estado grávido puede originar hemorragias abundantes de aparición repentina.[9]

Neoplasia intracervical

Históricamente, los cambios escamosos premalignos del cérvix se describieron como displasia cervical leve, moderada o severa. Posteriormente, se incorpora el sistema Bethesda, que propone la clasificación de los cambios histológicos en 3 grados de Neoplasia Intracervical (NIC):

1. NIC 1. Se refiere a una lesión de bajo grado, con cambios atípicos celulares en el tercio inferior del epitelio
2. NIC 2. Se considera una lesión de alto grado, con cambios celulares moderados en los dos tercios basales del epitelio
3. NIC 3. Es una lesión de alto grado. Se refiere a cambios celulares atípicos intensos en más de dos tercios del epitelio cervical e incluye lesiones de grosor completo. Se considera aquí, el carcinoma in situ.

Estadificación del cáncer cervicouterino[20]

Estadio I. El carcinoma de estadio I se limita estrictamente al cuello uterino. No se debe tomar en cuenta la extensión al cuerpo uterino. El diagnóstico de los estadios IA1 y IA2 debe hacerse a partir de los exámenes microscópicos de un tejido extirpado, preferentemente un cono, que rodee la lesión entera.

• **Estadio IA:** Cáncer invasor identificado a través de un examen microscópico únicamente. La invasión se limita a la invasión del estroma medida con un máximo de 5 mm de profundidad y 7 mm de extensión horizontal.

• **Estadio IA1:** La invasión medida en el estroma no supera 3 mm de profundidad y 7 mm de diámetro.

• **Estadio IA2:** La invasión medida en el estroma está entre 3 y 5 mm de profundidad y no supera 7 mm de diámetro.

• **Estadio IB:** Las lesiones clínicas se limitan al cérvix, o las lesiones preclínicas son mayores que en el estadio IA. Toda lesión macroscópicamente visible incluso con una invasión superficial es un cáncer de estadio IB.

• **Estadio IB1:** Lesiones clínicas de tamaño máximo de 4 cm

• **Estadio IB2:** Lesiones clínicas de tamaño superior a 4 cm

Estadio II. El carcinoma de Estadio II se extiende más allá del cérvix, pero sin alcanzar las paredes pelvianas. Afecta la vagina, pero no más allá de sus dos tercios superiores.

• **Estadio IIA:** Ninguna afección parametrial evidente. La invasión afecta los dos tercios superiores de la vagina.

• **Estadio IAB:** Afección parametrial evidente, pero la pared pelviana no está afectada.

Estadio III. El carcinoma de estadio III se extiende hacia la pared pelviana. En el examen rectal, todas las zonas están invadidas por el cáncer entre el tumor y la pared pelviana. El tumor afecta el tercio inferior de la vagina. Todos los cánceres con una hidronefrosis o una disfunción renal son cánceres de estadio III.

• **Estadio IIIA:** Ninguna extensión en la pared pelviana, pero afección del tercio inferior de la vagina.

• **Estadio IIIB:** Extensión a la pared pelviana, hidronefrosis o disfunción renal.

Estadio IV. El carcinoma de estadio IV se extiende más allá de la pelvis verdadera o invade la mucosa de la vejiga y/o del recto.

• **Estadio IVA:** Extensión del tumor a los órganos pelvianos cercanos.

• **Estadio IVB:** Extensión a los órganos distantes

Conización durante el embarazo

La realización de una conización durante el embarazo puede ser atroz, por lo que deben sopesarse los riesgos frente a los beneficios. El riesgo para la madre se limita a una hemorragia inmediata o diferida, que se produce en hasta el 14% de las pacientes y que puede superar los 400 ml cuando se realiza en el tercer trimestre.[9]

La conización terapéutica de las lesiones escamosas intraepiteliales está contraindicada durante el embarazo por la frecuencia de complicaciones de esta técnica cuando se practica sobre el cérvix gestante. La conización diagnóstica durante el embarazo se reserva para casos en los que la biopsia dirigida por colposcopía revela una invasión superficial o cuando se sospecha una lesión invasiva que no se puede confirmar mediante biopsia.[2]

Lo ideal, cuando se requiere la conización durante el embarazo, es efectuarla en el segundo trimestre, por el mayor riesgo de aborto en el primero y de ruptura de membranas amnióticas, parto prematuro y hemorragia en el tercero.

Después del diagnóstico de una lesión invasiva de cuello uterino está indicada la estadificación, que es clínica y suele basarse en los resultados de la exploración física y en pruebas habituales modificadas, como la radiografía torácica con protección abdominal y la ecografía. Si se requiriera un estudio de imagen retroperitoneal para evaluar linfadenopatías, habría que solicitar una resonancia magnética, que no emite radiación.[2]

Tratamiento de las anomalías en células escamosas

La American Society for Colposcopy and Cervical Pathology actualizó, en 2007, sus recomendaciones con respecto al tratamiento de los casos de neoplasia intracervical y carcinoma cervical in situ durante el embarazo en las que destacan 3 puntos principales:[2]

- La actitud expectante durante el embarazo es aceptable para la neoplasia intracervical I a III y el carcinoma in situ.
- En las pacientes sin sospecha de microinvasión, no son necesarias las colposcopías seriadas durante el embarazo.
- El tratamiento definitivo de le neoplasia intracervical y el carcinoma in situ debe diferirse hasta después del parto en la mayoría de los casos.

Microinvasión[2]

Ante el caso de una paciente con un carcinoma epidermoide microinvasivo con márgenes negativos en la conización, se puede considerar un tratamiento conservador hasta el parto.

El riesgo de metástasis oculta depende de:

- La profundidad de la invasión
- La presencia o ausencia de afectación del espacio linfovascular

El hecho de que la conización resulte ser suficiente a largo plazo o que se necesaria la realización de una histerectomía, con linfadenectomía o sin ella, dependerá del análisis profundo del material de conización, con apoyo del oncólogo.[2]

Enfermedad invasiva en estado incipiente

El tratamiento definitivo del cáncer invasivo de cuello uterino no es posible con la continuación del embarazo, por lo que es importante plantear el momento ideal para proceder al parto e iniciar el tratamiento, por lo que el mismo depende de la edad gestacional, el estadio tumoral y la evaluación de las metástasis, así como los deseos y expectativas de la madre con relación el embarazo.

Habitualmente, el tratamiento del cáncer incipiente e invasivo del cuello (estadios IA2, IB Y IIA) en una paciente joven incluye la histerectomía radical, linfadenectomía pélvica y muestro de los ganglios aórticos, con la ventaja de la conservar la función ovárica. Si existe la posibilidad de que la paciente sufra una lesión de mal pronóstico que necesita radioterapia postoperatoria, se planteará la ovariopexia retroperitoneal al momento de la histerectomía. Este tratamiento, se realiza con el feto dentro del útero en el primer trimestre; mientras que, en el tercer trimestre, se efectúa posterior a una cesárea clásica alta. Las presentaciones en el segundo trimestre son más problemáticas. Algunos estudios respaldan el aplazamiento terapéutico en los estadios incipientes de la enfermedad hasta la viabilidad si el diagnóstico se realiza posterior a la semana 20.[2]

Enfermedad avanzada localmente invasiva

El tratamiento de esta etapa de la enfermedad consiste en la aplicación de quimioterapia y radioterapia para tratar los ganglios regionales y reducir el volumen tumoral, así como la braquiterapia sobre el cuello uterino y los tejidos adyacentes, indicados por el ginecólogo experto en oncología.[21]

Si la paciente cursa el primer trimestre de la gestación, en general se procede al tratamiento, se inicia la quimioterapia y radioterapia según lo establecido en las guías estandarizadas de tratamiento. La mayoría de las pacientes sufrirá un aborto espontáneo después de 2 a 5 semanas de tratamiento. De no ser así, está indicada la evacuación uterina al final la radioterapia externa. Posteriormente se realiza braquiterapia de manera habitual.[2]

En el segundo y tercer trimestre, se planteará una cesárea antes de iniciar el tratamiento ya mencionado.

A continuación, se resume el tratamiento del cáncer cervicouterino durante la gestación:[5]

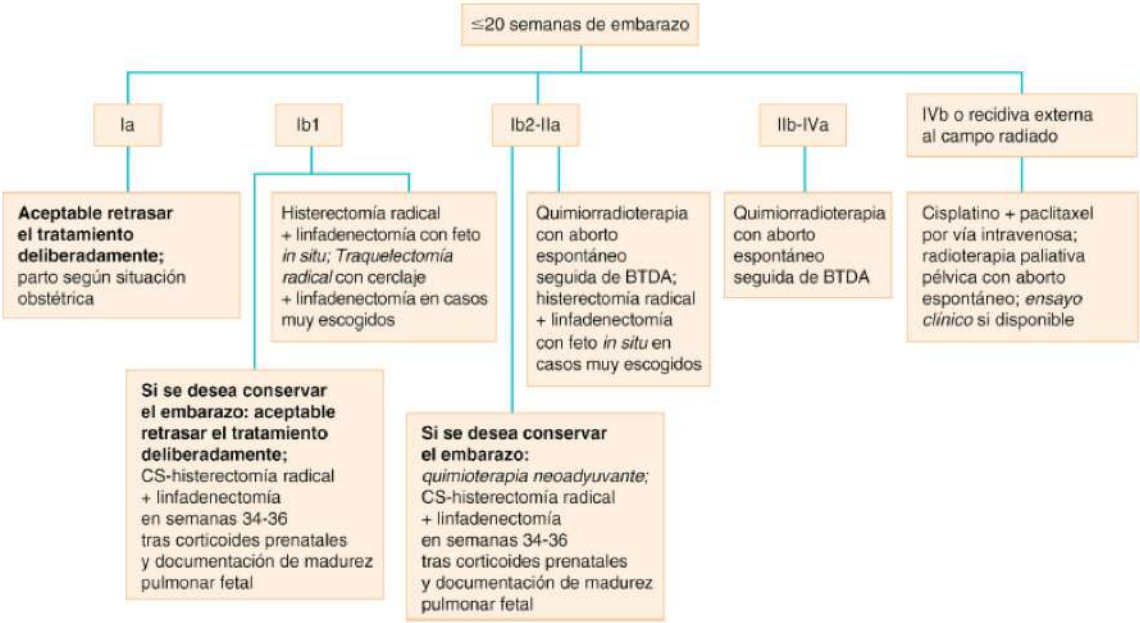

Vía del parto

Es un asunto causante de controversia. Sería muy arriesgado permitir un parto vaginal en alguna paciente con lesiones voluminosas, duras, friables o hemorrágicas; sin embargo, las pacientes con lesiones pequeñas en estadio temprano podrían tener un parto vaginal sin problemas. Se ignora si el parto vaginal fomenta la diseminación sistémica de células tumorales, pero la opinión generalizada es que las tasas de supervivencia no dependen de la vía del parto.[2]

Cáncer de ovario

Aunque las masas anexiales se observan con una mayor frecuencia en las pacientes gestantes y aproximadamente 1 de cada 1000 mujeres embarazadas sean sometidas a cirugía por las mismas, sólo el 1 al 3% de ellas son malignas.[22] El cáncer de ovario complica 1 de cada 10000-56000 embarazos.[2]

Gracias al uso frecuente de la ecografía durante el embarazo, cada vez más quistes y neoplasias se diagnostican al principio del embarazo. La mayoría de las masas ováricas durante el embarazo se deben a quistes del cuerpo lúteo y otras formas benignas, teratomas y cistoadenomas.[22] Los signos ecográficos asociados a un mayor riesgo de malignidad son la presencia de estructuras papilares, bordes irregulares, tabicaciones, aspecto complejo y presencia de ascitis y su presencia obliga a una exploración avanzada.[2]

Las tres estirpes histológicas de los tumores ováricos -tumores epiteliales, de células germinales y del cordón sexual- se observan durante el embarazo, y la mayoría se diagnostican en estados incipientes y se comportan de manera favorable.

Aproximadamente el 75% de las masas anexiales que complican el embarazo son quistes simples que miden menos de 5 cm de diámetro y los restantes son masas simples o complejas que exceden los 5 cm de diámetro. Durante la gestación, el 70% de las masas ováricas sufren regresión espontánea para el segundo trimestre en sus fases más tempranas, haciéndose indetectables para la semana 14 a 15 de la gestación. La forma benigna más común de las masas ováricas es el quiste funcional; mientras que el cáncer de células germinales es la neoplasia maligna más común diagnosticada durante el embarazo, aproximadamente el

30% de los casos son **disgerminomas,** y se manifiestan clínicamente con una torsión.[22]

Manejo de las masas anexiales durante el embarazo

El tratamiento de una masa anexial en el embarazo es causa de controversia, debido a que los riesgos del tratamiento quirúrgico pueden favorecer el tratamiento conservador; no obstante, antes de proceder a éste, hay que poner en balanza los riesgos. El hecho más preocupante es que el aplazamiento de la intervención quirúrgica facilite la diseminación del tumor maligno y reduzca las posibilidades de curación.[2]

La ecografía seriada durante el embarazo resulta útil para determinar la naturaleza y el potencial maligno de alguna tumoración. La exploración por métodos de imagen (ecografía o resonancia magnética) resulta esencial para determinar el potencial de malignidad, en función al tamaño y los signos de imagen. Hay que tener en cuenta que la mayoría de las masas ováricas se reubican en el abdomen a medida que progresa el embarazo. Estos estudios, realizados de forma seriada ayudan a reconocer los tumores raros que permanecen dentro de la pelvis conforme avanza la gestación y así abrir otras posibilidades de masa pélvica persistente, como riñón pélvico, fibromas uterinos o tumores colorrectales y vesicales.[2]

La exploración quirúrgica durante el embarazo acarrea un mayor número de pérdidas con mayor morbilidad neonatal, por lo que lo ideal es retrasarla hasta después del parto o hasta el término.[23] Empero, si se requiere la intervención quirúrgica durante el embarazo, ésta ha de realizarse después de la semana 16, con el objetivo de disminuir el riesgo de aborto espontáneo y fomentar la resolución natural de los quistes funcionales.[2]

El tratamiento quirúrgico inmediato tiene indicaciones concretas. La probabilidad de que una masa anexial experimente torsión o ruptura durante el embarazo aumenta, especialmente hasta la semana 16 y en el puerperio, debido a la rápida dinámica uterina y su tratamiento se realiza a través de la cirugía, que conlleva un riesgo mayor de pérdida fetal que la cirugía programada. La cirugía también se indica de manera inmediata cuando la masa se asocia a ascitis o si hay metástasis evidentes.

Cáncer en la cirugía

En el caso de detectarse un tumor ovárico maligno durante la laparotomía, la operación debe proceder de manera semejante a la de una paciente no embarazada. Si el embarazo se encuentra cercano al término y el tumor se encuentra confinado, se puede limitar la estadificación a la extracción del ovario afectado, lavados citológicos, omentectomía disección ganglionar pélvica y paraaórtica y una exploración manual minuciosa. No se realiza una estadificación más externa por el riesgo de pérdida de la gestación y morbilidad neonatal. Antes de operar, la paciente debe conocer la posibilidad de extensión quirúrgica en caso de metástasis.[24]

Es importante tener en cuenta que los marcadores séricos (hormona gonadotrofina coriónica, α-fetoproteína y antígeno canceroso 25) poseen poca utilidad antes de la operación debido a los aumentos fisiológicos de los mismos durante la gestación, pese a ello, tras la confirmación diagnóstica, funcionan como marcadores para el control de la evolución.[2]

El marcador tumor clásico del disgerminoma, la forma más común de cáncer ovárico en el embarazo, es la deshidrogenasa láctica, que no sufre modificaciones a lo largo de la gestación, por lo que se puede usar como marcador de la enfermedad. El manejo estándar del disgerminoma en la gestación es la ooforectomía unilateral con estadificación. Como el 15% de los disgerminomas son bilaterales, se indica la exploración del ovario contralateral y se toma biopsia en caso de que se observen anormalidades macroscópicas. El pronóstico es excelente, con recaídas en el 10% de las pacientes que se diagnostican en etapas avanzadas.[22]

Tratamiento adyuvante postoperatorio

El tratamiento adyuvante después de la cirugía es el mismo que en las pacientes no embarazadas. Es lógico aplazar el tratamiento hasta el momento en el que la gestación ha terminado en los tumores de bajo riesgo, sin embargo,

en aquellos con estadios mayores hay que administrar quimioterapia combinada a base de derivados del platino y paclitaxel, para la mayoría de los tumores epiteliales. [2]

En el siguiente algoritmo, se describe la actitud diagnóstico-terapéutica ante una masa ovárica en el embarazo[9]

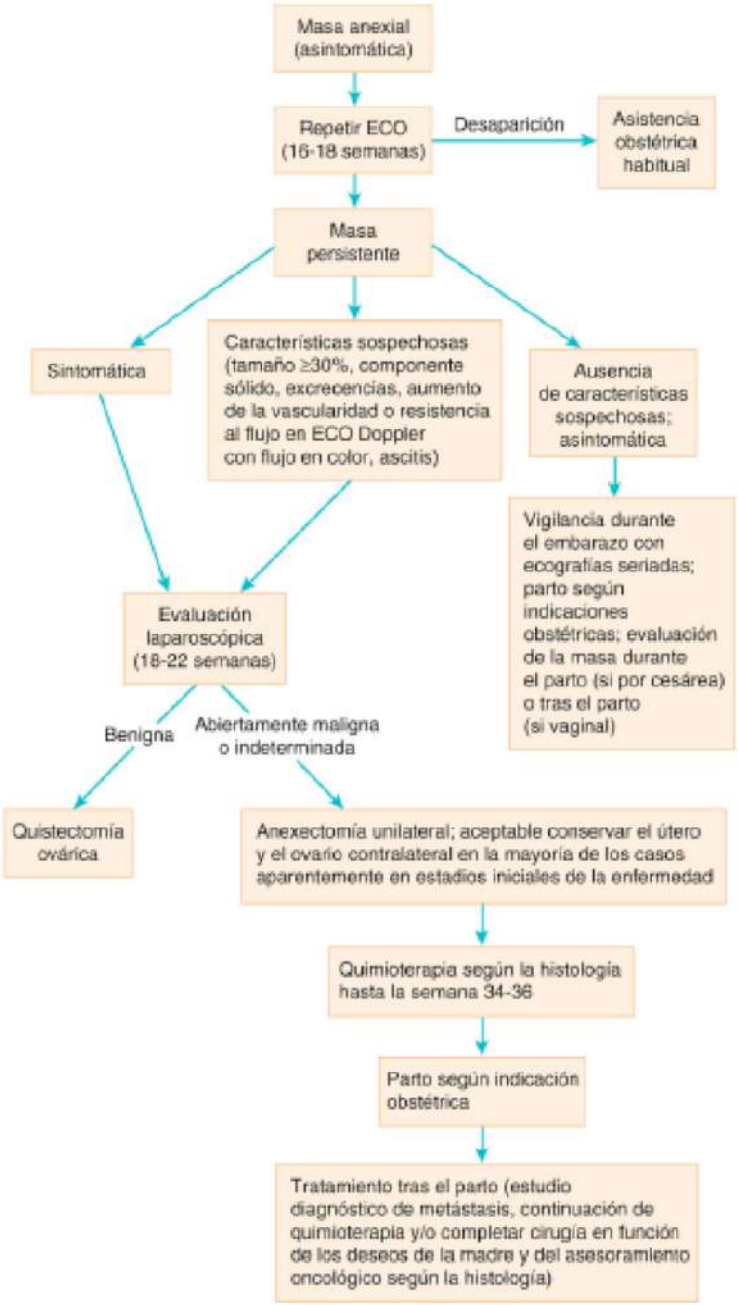

Conclusiones

El cáncer ginecológico implica un escenario complejo en la paciente embarazada: modifica las manifestaciones clínicas, dificulta el diagnóstico, complica el tratamiento y pone en discusión algo importante para todas nuestras pacientes: el potencial reproductivo.

• El uso de quimioterapia durante el segundo y tercer trimestre el embarazo es aceptable, caso contrario al tratamiento con radioterapia ionizante, en el que el embarazo no ha de continuar.

• La decisión sobre la continuación o interrupción del embarazo la toma a cabo la paciente, con el completo apoyo e información de su médico tratante. Es una decisión difícil que requiere experiencia.

• Debe considerarse el impacto psicológico que un diagnóstico tan importante, el cáncer, tiene en una etapa tan definitiva de la paciente, el embarazo.

• El embarazo como tal no implica un cambio en la evolución natural del cáncer.

• El diagnóstico de cáncer de mama es especialmente difícil durante la gestación con un retraso importante del mismo. Las modificaciones del embarazo pueden manifestar síntomas idénticos a los de un proceso neoplásico maligno en la mama, por lo que es necesario un alto nivel de sospecha clínico para su detección.

• El cáncer cervicouterino es la única neoplasia con tamizaje durante la gestación, por lo que su diagnóstico se facilita. El tratamiento se lleva a cabo de acuerdo con la estadificación y a la edad gestacional. Hay que tener en cuenta que probablemente tengamos que realizar una histerectomía, por lo que los deseos reproductivos de la paciente son especialmente importantes.

• El cáncer de ovario suele diagnosticarse en etapas muy tempranas durante el embarazo, por lo que el diagnóstico no parece ser tan sombrío, permitiendo en la mayoría de los casos la continuación de la gestación para dar tratamiento posterior.

• El manejo en conjunto con un experto en oncología es clave para el éxito terapéutico y supervivencia de las pacientes que se enfrentan a esta temible entidad.

BIBLIOGRAFÍA

1. McCormick, A, Peterson E, “Cancer in Pregnancy”, Obstet Gynecol Clin N Am 45 (2018) 187–200
2. Salani, R, Copeland, L, “Enfermedades malignas y embarazo”, en Gabbe S, et al, “Obstetricia. Embarazos normales y de riesgo”, 7ta edición, pp 1109-1127, Editorial Elsevier España, 2019
3. Chauveaud-Lambling A. Cancers et grossesse. EMC (Elsevier Masson SAS, Paris), Obstétrique, 5-049-C-10, 2010
4. Castillo Luna R, Arteaga Gómez AC, Gorbea Chávez V, Delgado Amador D. “Cáncer y embarazo, experiencia del Instituto Nacional de Perinatología”. Ginecol Obstet Mex 2018 julio, 86(7):434-442
5. Amant F, Han SN, Gziri MM, Dekrem J, Van Calsteren K. Chemotherapy during pregnancy. Curr Opin Oncol. 2012;24:580-586.
6. Briggs GG, Freeman RK, Yaffe SJ. Drugs in Pregnancy and Lactation: A Reference Guide to Fetal and Neonatal Risk. 8th ed Philadelphia: Lippincott, Williams & Wilkins; 2008.
7. Van Calsteren K, Hyens L, De Smet F, et al. Cancer during pregnancy: an analysis of 215 patients emphasizing the obstetrical and the neonatal outcomes. J Clin Oncol. 2009;28:683.
8. Bonneau C, Maulard A, Selleret L, Daraï E, Rouzier R. Cáncer y embarazo. EMC - Tratado de medicina 2016;20(3):1-6 [Artículo E – 3-1405]
9. Krishnansy S, Tewari, “Cáncer en el embarazo”, en Creasman Dasaia, et al “Oncología Ginecológica Clínica” 9na edición, p 351-416, Editorial Elsevier España, 2018
10. Catherine M, Albright, Katherine D. Wenstrom, “Malignancies in prengnancy”, Best Practice & Research Clinical Obstetrics and Gynaecology 33 (2016) 2e18
11. Amant F, Han SN, Gziri MM, Vandenbroucke T, Verheecke M, Van Calsteren K. Management of cancer in pregnancy. Best Pract Res Clin Obstet Gynaecol. 2015;29:741.
12. Pérez-Quintanilla M, et al. “Cáncer de mama y embarazo, experiencia del Instituto Nacional de Cancerología, México”, Revista Mexicana de Mastología, Septiembre-Diciembre, 2014 / Volumen 4, Número 3 / pp 87-90
13. Cardonick E, Dougherty R, Grana G, Gilmandyar D, Ghaffar S, Usmani A. Breast cancer during pregnancy: Maternal and fetal outcomes. Cancer J. 2010;16:76-82.
14. Cárdenas S, J, Bargallo R, J E, et al, Consenso Mexicano sobre diagnóstico y tratamiento del cáncer mamario, séptima revisión, Colima 2017
15. Pavlidis NA. Coexistence of pregnancy and malignancy. Oncologist. 2002; 7:279
16. Amant F, Deckers S, Van Calsteren K, et al. Breast cancer in pregnancy: recommendations of an international consensus meeting. Eur J Cancer. 2010;4:3158.
17. Zagouri F, Psaltopoulou T, Dimitrakakis C, Bartsch R, Dimopoulos MA. Challenges in managing breast cancer during pregnancy. J Thorac Dis. 2013;5(suppl 1):S62-S67.
18. Cardonick E, Lacobucci A. Use of chemotherapy during human pregnancy. Lancet Oncol. 2004;5:283.
19. Amant F, von Minckwitz G, Han SN, et al. Prognosis of women with primary breast cancer diagnosed during pregnancy: results from an international collaborative study. J Clin Oncol. 2013;31:2532-2539.
20. TNM Classification of malignant tumours. L. Sobin and Ch Wittekind (eds.), UICC Internation Union against Cancer, Geneva, Switzerland. pp155-157; 6th ed. 2002..
21. Amant F, Van Calsteren K, Halaska M, et al. Gynecologic cancers in pregnancy: guidelines of an international consensus meeting. Int J Gynecol Cancer. 2009; 19:S1.
22. Cohn, D, Christian B, et al, Malignancy and Pregnancy”, en Creasy and Resnik’s Maternal- Fetal Medicine: Principles and Practice, 8va edición, Elsevier, 2019
23. Leiserowitz GS, Xing G, Cress R, et al. Adnexal masses in pregnancy: how often are they malignant? Gynecol Oncol. 2006;101:315.
24. Latimer J. Gynaecological malignancies in pregnancy. Curr Opin Obstet Gynecol. 2007;19:140.

ESTUDIO: DESARROLLO DEL EJERCICIO PROFESIONAL 2019

Coordinador:
Dr. Samuel Seiref
Coordinadores Regionales:
Dra. Yanet Huerta
Región México y Caribe:
Dr. Jaime Sánchez
Región Centroamericana:
Dra. Dahiana Marcela Gallo
Región Andina
Dr. Eghón Guzmán
Región Cono Sur:

INTRODUCCIÓN

La realidad latinoamericana es sumamente compleja. A pesar de compartir prácticamente el mismo idioma, aún éste, tiene cambios y modismos en cada país.

Como fiel reflejo de ello, el ejercicio profesional, los aspectos médico-legales, la certificación, la recertificación y en definitiva la forma en la cual los médicos interactuamos con la sociedad (es muy diferente según los países) tiene una heterogeneidad muy marcada. No solo en sus contenidos, sino también en quienes las realizan y gestionan: Universidades, Sociedades Científicas, Asociaciones y/o Colegios Médicos, etc.

Si se piensa que el objetivo de nuestro quehacer, en definitiva, es el bienestar de nuestro prójimo, se entiende entonces que, tener una formación y una práctica acorde, que haya una forma de acreditarla que sea aceptada por la mayoría, es fundamental. Que decir ginecólogo, obstetra o tocoginecólogo signifique lo mismo para todos nuestros países. De esta manera se estaría garantizando el acto médico y la seguridad del paciente

Pero para alcanzar objetivos comunes, compatibilizar criterios y/o realizar cambios con el fin de alcanzar consensos y estándares, primero hay que tratar de conocer el campo de acción, éste también cada vez más complejo; sin olvidar que los cambios generacionales y tecnológicos tienen una aceleración constante, de manera que en 5 años las prácticas actuales posiblemente cambien en su totalidad y se necesite una reconversión permanente.

OBJETIVO

El propósito de este estudio fue evaluar los patrones de formación y las características del ejercicio profesional de los médicos especialistas en Ginecología y/u Obstetricia en América Latina; analizar las eventuales diferencias regionales y en lo posible generar acciones efectivas para promover cambios que mejoren los resultados.

METODOLOGÍA

Cuestionario que contempló diversos aspectos que hacen al quehacer profesional, especialmente los demográficos, características y condiciones laborales, actualización científica, satisfacción laboral e impacto en la salud, entre otros.

Fue enviado en forma digital a las 19 sociedades que integran FLASOG entre el 11 de agosto y el 15 enero 2019, obteniéndose 248 respuestas.

Las variables interrogadas fueron: sexo/género, edad, convivencia en familia y/o pareja, número de hijos, país de residencia, número de ginecobstetras en el país, año de graduación de médico, forma de obtención de la especialidad, años de ejercicio como especialista, relación laboral, trabajo actual, número de horas laborales a la semana, principal área de práctica, subespecialidad, trabajo en docencia, valor dado a la educación médica continua, fuentes de información médica y profesional, interés en recibir capacitación por parte de FLASOG, temas de su interés, modalidad para recibir capacitación, obligatoriedad de la recertificación.

RESULTADOS

El 48% fueron mujeres y 52% varones. La edad promedio fue de 48 años. Su distribución se presenta en el gráfico I.

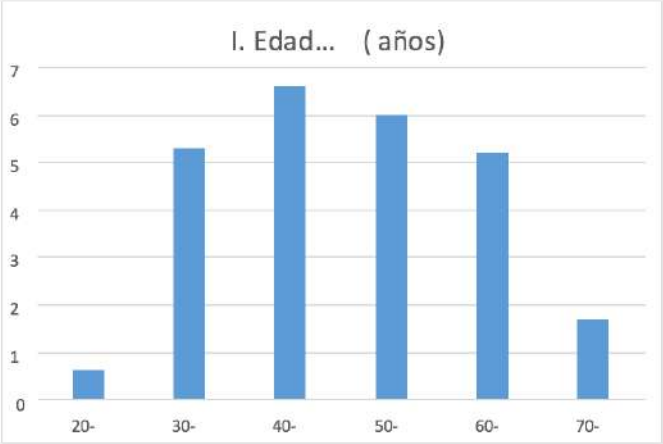

El país de residencia se muestra en el gráfico II.

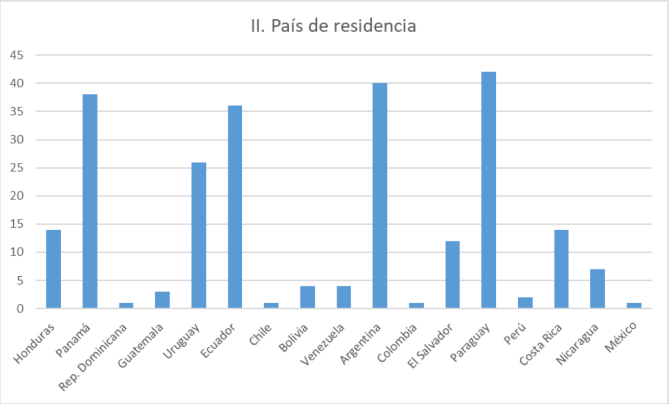

El año de su graduación estuvo entre el 1990 y 1999 principalmente. El 42 % tenía menos de 15 años de graduado, 46 % entre 15 y 34 años de graduado y 12 % entre 35 y 49 años de graduado.

En el cuadro I se presenta la forma de obtención de la especialidad

Cuadro I : Cómo obtuvo la especialidad

Residencia pública no universitaria	20.1 %
Residencia privada no universitaria	1.6 %
Concurrencia pública no universitaria	1.6 %
Concurrencia privada no universitaria	0
Carrera universitaria	62.2 %
Examen	1.2 %
Certificación de Colegio	6.4 %
Certificación Organismo público	6.8 %

El 19,8% ejerce en forma independiente (práctica privada), el 17,7% en relación de dependencia (asalariado en entidad pública y/o privada) y el 62,5% tiene ambas modalidades. En el gráfico III el número de horas de trabajo semanal.

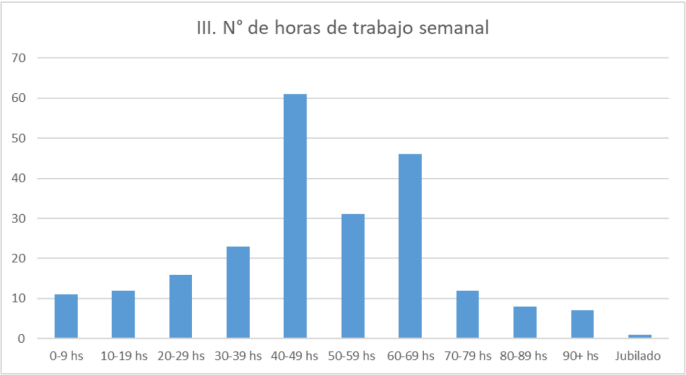

El 85,4% practica las dos especialidades (ginecología y obstetricia), 5,3% solo ginecología y 3,7% solo obstetricia, y dentro de ellas subespecialidades. El porcentaje restante se distribuye exclusivamente en subespecialidades como patología cervical, mastología, medicina materno fetal, ecografía, ginecología estética y ginecología oncológica.

El 39,9% trabaja actualmente en docencia; 20,2% en universidades públicas, 13,3% en universidades privadas y 6.4% en ambas.

El 100% consideró importante la educación médica continua. En el gráfico IV se presentan las fuentes a las que recurren para ello.

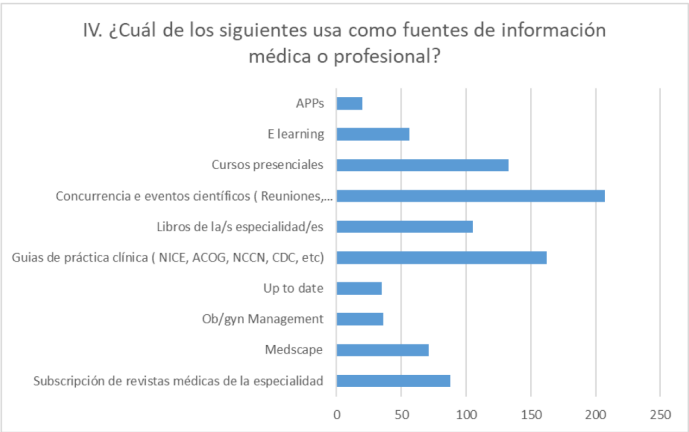

El 98% está interesado en recibir capacitación por parte de FLASOG sobre temas relacionados con la especialidad y otros relacionados con el ejercicio profesional. Las modalidades de mayor interés se distribuyeron en forma similar entre cursos on line de 4, 6, 8 y 12 semanas, cursos presenciales, jornadas y talleres.

El 58% manifestó que la recertificación es obligatoria en su país y en la mayoría cada 5 años. Se realiza en 88% por puntaje acumulado, en 6% por preguntas de autoevaluación, en 4,3% por examen a libro cerrado y en 1,7% por evaluación por terceros.

COMENTARIO

Sin ninguna duda el ejercicio profesional de la medicina se va complejizando y lo hace en forma exponencial. Un médico que no estudie sistemática y periódicamente, en corto plazo ya no podrá ejercer como debe. Ya no podrá cumplir con lo que la sociedad demanda y espera de él. No hay ninguna profesión que demande tantos esfuerzos personales, que tenga tantos requisitos.

Con las nuevas tecnologías de la información y comunicación (Tics), la educación médica continua parecería más fácil de alcanzar. Pero también hacen que proliferen cursos, diplomados y todo tipo de ofertas, muchas de dudosa calidad o relación costos/beneficios. Le cabe entonces a las Universidades y Sociedades Profesionales velar por que estas posibilidades de certificación y recertificación sean de la mayor calidad posible.

Para que el esfuerzo realizado por las instituciones así como por los profesionales médicos se vea cristalizado, un primer paso es contar con información.

La información lograda en este estudio tiene muchas fortalezas y algunas debilidades. Lamentablemente países que podríamos considerar líderes en sus normativas y actividades como México, Colombia y Chile han tenido muy bajo porcentaje de participación a pesar del énfasis puesto para la difusión de la encuesta en ellos.

Aún así parecería que Latinoamérica tiene una matriz de Ejercicio Profesional bastante parecida con matices regionales. El próximo desafío será lograr programas

si no comunes, equivalentes en la capacitación de nuestros especialistas en Ginecología y/u Obstetricia, así como cursos comunes en los que participe toda Latinoamérica.

A modo de ejemplo en Argentina, México y Colombia, algunas Federaciones y Colegios que integran sus sociedades han desarrollado un programa completo de cursos a distancia, bajo la modalidad online, que abarca los temas de importancia de ginecología y obstetricia. Su difusión, crecimiento y desarrollo podrían cogestionarse y de esta manera compartir el crecimiento conjunto.

CONCLUSIONES

1. Si bien hubo una importante participación, hubo países de importancia poblacional y académica que no tuvieron la participación esperada.
2. Un alto porcentaje de los que respondieron obtuvieron la especialidad por una carrera universitaria.
3. La mayoría de los especialistas ejercen práctica pública y privada, así como las dos especialidades, ginecología y obstetricia.
4. El 100% consideró importante la formación continua.
5. El 98% está interesado en recibir capacitación de la FLASOG.

1. Arcadi G. Estado actual de la acreditación de la formación médica continuada en España. FEM 2018; 21 (6): 265-269
2. Valli RA, Neira JA, TAuro NB. Certificación de profesionales médicos y su mantenimiento para la revalidación periódica. http://www.ccpm.org.ar/wp-content/uploads/2018/10/Edici%C3%B3n.pdf Ultimo ingreso 27/11/19
3. Brown HL, Carson SA, Lawrence III HC. The First National Summit on Women's Health. The Future of Obstetrics and Gynecology Training. Obstet Gynecol 2018;132:755–62
4. ASOCIMED. Conclusiones finales seminario QUO VADIS "Control de calidad de la Educación Superior en Medicina". https://asocimed.cl/wp-content/uploads/2018/12/Conclusiones-finales-Seminario-ASOCIMED-2018.pdf Ultimo ingreso 27/11/19
5. Ministerio de Salud y Desarrollo Social Presidencia de la Nación Argentina. Especialidades médicas Estado de situación y antecedentes sobre el proceso de reconocimiento de nuevas especialidades y su relación con la formación.. https://www.argentina.gob.ar/sites/default/files/especialidades_medicas_2019.pdf Ultimo Ingreso 27/11/19
6. Programa de Desarrollo de Recursos Humanos (HSR) División de Desarrollo de Sistemas y Servicios de Salud (HSP) Organización Panamericana de la Salud Organización Mundial de la Salud. Calidad y regulación de la educación y del ejercicio profesional en medicina. Revisión del tema y análisis de situación en seis países de América Latina. http://iris.paho.org/xmlui/bitstream/handle/123456789/40379/DRH21_spa.pdf?sequence=1&isAllowed=y Ultimo ingreso 27/11/19

crecen GLOBAL
Consultoría Regional y Capacitación en Negocios

Dr. Alvaro Erramuspe

¿PROBLEMA MÉDICO LEGAL?

Durante los últimos años el número de demandas, denuncias y quejas en contra de los médicos se ha incrementado de manera sustancial, en la mayoría de las ocasiones acusando desinformación, mal diagnóstico o resultados no esperados.

Como médico es muy importante que usted siempre sea claro con el paciente, no prometa ningún resultado y sobre todo siempre haga uso de su consentimiento informado, ya que es una herramienta vital en caso de tener un problema médico legal.

Contar con una protección ante este tipo de problemas médico legales es vital hoy en día y sobre todo tener un servicio especialista, que pueda cumplir con las características necesarias para proteger su tranquilidad en el ejercicio de su profesión.

En el Corporativo PMN usted encontrará la experiencia de más de 26 años de fundación, el respaldo de más de 50,000 médicos afiliados y la tranquilidad de saber que contamos con la infraestructura médico legal más grande del país, lo protegemos desde Tijuana hasta Quintana Roo.

Durante estos años hemos creado una red médico legal que nos permite brindarle a usted una atención 24/7, abogados en todo el país, un Centro de Atención Jurídica Nacional que funciona las 24 hrs, convenios con muchas de las Federaciones, colegios y sociedades más importantes del ramo médico y sobre todo la calidad humana para entender su actuar, su forma de trabajar y la gran responsabilidad que conlleva ser médico.

Con nosotros tu tranquilidad siempre estará bien resguardada.

Visítanos en **www.corporativopmn.com** y en nuestras redes sociales Corporativo PMN página oficial en Facebook, afíliate y sé parte de la familia PMN.

PMN PROMENAL

PATOLOGÍA MAMARIA BENIGNA

Dra. Irma Alejandra Arredondo Oro

INTRODUCCIÓN

La sintomatología mamaria se encuentra entre las razones más comunes de consulta con un ginecólogo, quien es el más indicado para manejar las diferentes patologías benignas de la mama teniendo como propósitos aliviar, en la medida de lo posible; distinguir entre patología benigna y maligna e identificar a las pacientes que se encuentran en riesgo aumentado de cáncer de mama, con el fin de aumentar la sobrevida o para iniciar terapia preventiva.

Más de la mitad de todas las mujeres desarrollarán alguna forma de enfermedad benigna después de los 20 años. La presentación clínica de las enfermedades de la mama está circunscrita a: masa palpable, edema o inflamación, descarga del pezón, dolor, eritema, ulceración, inversión o retracción, o alteraciones en ultrasonografía o mastografía.[1]

Algunas de las características de los padecimientos tumorales mamarios benignos provocan cambios locales como aumento de volumen, los cuales inducen a distensión cutánea y dolor y pueden no modificar sus características durante años. A diferencia de los padecimientos neoplásicos malignos que presentan una capacidad invasora local y regional.

El término patología benigna de la mama incluye un grupo heterogéneo de lesiones, síntomas e imágenes

radiológicas. El objetivo que se persigue al diagnosticar estas lesiones siempre es descartar un cáncer o una lesión con riesgo de degeneración, posibilitando un seguimiento adecuado. Se ha reportado que el 3.2% de las lesiones mamarias a las que se les realiza biopsia con hallazgos compatibles con benignidad, progresaran a cáncer de mama.

Las lesiones de mama epiteliales benignas se pueden clasificar histológicamente en tres categorías: no proliferativas, proliferativas con atipia e hiperplasia atípica. La categorización se basa según el grado de proliferación celular y la atipia. [2]

ANATOMÍA Y FISIOLOGÍA

Las mamas son las glándulas mamarias pares situadas en la pared torácica anterior, en posición superficial a los músculos pectoral mayor y serrato anterior. En las mamas femeninas, se extienden desde la segunda o la tercera costilla hasta la sexta o la séptima, y desde el borde esternal hasta la línea medioaxilar. El pezón está localizado centralmente, rodeado por la aréola.

Está compuesta por tejido glandular y fibroso, y grasa subcutánea y retromamaria. El tejido glandular está compuesto por 15 a 20 lóbulos en cada mama, que se irradian hacia el pezón. Cada lóbulo contiene entre 20 y 40 lobulillos, formados por células acinares productoras de leche que descargan en los conductos galactóforos. En las mujeres no gestantes y no lactante, estas células son pequeñas, apenas apreciables. Cada conducto galactóforo drena la leche de cada lóbulo a la superficie del pezón.

La capa de tejido subcutáneo proporciona soporte a la mama. Los ligamentos suspensorios (ligamentos de Cooper) se extienden desde la capa de tejido conjuntivo a través de la mama y se unen a la fascia muscular, aportando soporte adicional. Los músculos que forman la base de la mama son los pectorales mayor y menor, el serratio anterior, el dorsal ancho, el subescapular, el oblicuo externo y el recto del abdomen. [3]

La irrigación de la mama se produce a través de las ramas de las arterias mamaria interna y torácica lateral,

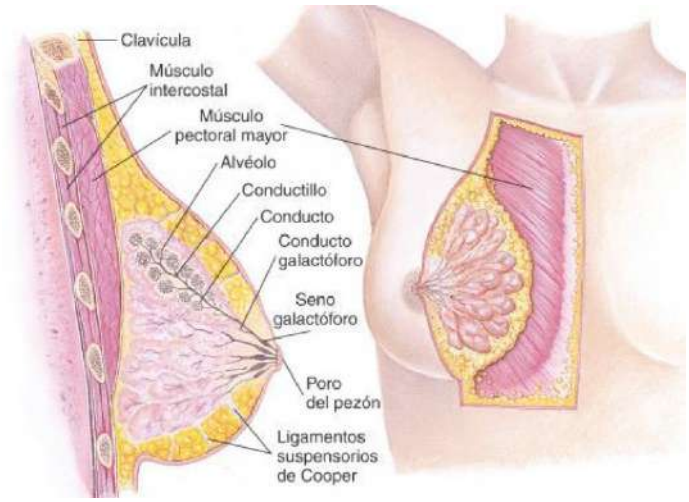

aportando la mayor parte de irrigación a los tejidos profundos de la mama y al pezón. La grasa subcutánea y retromamaria que rodean el tejido glandular conforman la mayor parte del asa mamaria dándole su consistencia blanda. Las características de los tejidos mamarios, así como su proporción varían según la edad, el estado nutricional, el embarazo, la lactancia y la predisposición genética.

Para fines de su exploración, la mama se divide en cuatro cuadrantes y una cola. La mayor cantidad de tejido glandular se localiza en el cuadrante superior externo. El tejido mamario se extiende desde este cuadrante hasta la axila y forma la cola de Spence. En la axila, el tejido mamario está en contacto directo con los ganglios linfáticos axilares. [3]

El pezón se localiza en una posición central y está rodeado por aréola pigmentada. Está compuesto por epitelio infiltrado por fibras de músculo liso, circulares y longitudinales. La contracción de músculo liso, inducida por estímulos táctiles, sensitivos o autónomos, produce la erección del pezón y hace que los conductos galactóforos se vacíen. En la superficie de la aréola pueden aparecer minúsculas glándulas sebáceas (tubérculos de Montgomery). En torno a la circunferencia de la aréola pueden hallarse folículos pilosos. [4]

Cada mama contiene una red linfática que la drena radialmente y en profundidad a los vasos linfáticos subyacentes.

Los vasos linfáticos superficiales drenan la piel, y los profundos, los lobulillos mamarios.

Patrones de drenaje linfático: [3]

Área de la mama	Drenaje
Superficial	
Cuadrante externo superior	Escapular, braquial, ganglios intermedios hacia los ganglios axilares
Porción medial	Cadena mamaria interna hacia la mama opuesta y el abdomen
Profunda	
Pared torácica y porción posterior	Ganglios axilares posteriores (subescapulares) del brazo
Pared torácica anterior	Ganglios axilares anteriores (pectorales)
Brazo superior	Ganglios axilares laterales (braquiales)
Área retroareolar	Ganglios interpectorales (de Rotter) hacia la cadena axilar
Areola y pezón	Ganglios medioaxilares, infraclaviculares y supraclaviculares

Los ganglios axilares son más superficiales y accesibles a la palpación cuando están engrosados. Los ganglios axilares anteriores (pectorales) se localizan a lo largo del borde inferior del pectoral mayor, dentro del pliegue axilar lateral. Los ganglios medioaxilares (centrales) se sitúan en posición elevada en la axila, cerca de las costillas. Los ganglios axilares posteriores (subescapulares) se extienden a lo largo del borde lateral de la escápula y en profundidad en el pliegue axilar posterior, mientras que los axilares laterales (braquiales) pueden percibirse a lo largo de la parte superior del húmero. [3]

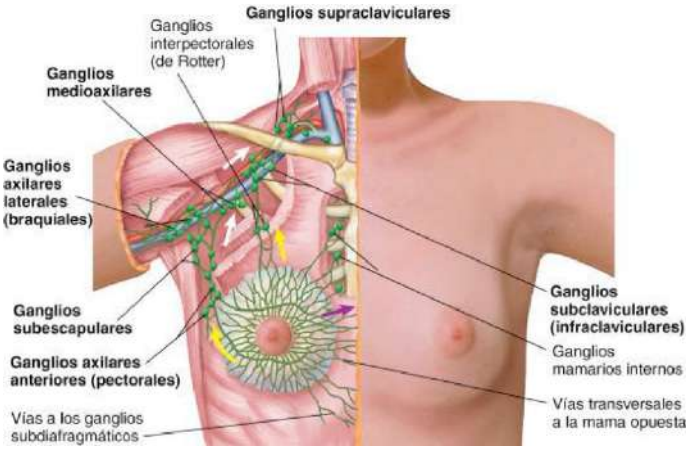

DESARROLLO MAMARIO

La mama va evolucionando en estructura y función, a lo largo de la vida. La infancia y la preadolescencia constituyen una fase latente del desarrollo mamario. La telarquia es el primer signo de la pubertad en las niñas. El desarrollo de las mamas se clasifica utilizando los cinco niveles de Tanner de valoración de la maduración sexual. Las mamas se desarrollan a distinta velocidad en una misma adolescente, lo que en ocasiones da lugar a asimetría temporal.

Durante el embarazo, se producen cambios sustanciales en las mamas. En respuesta a las hormonas lúteas y placentarias, los conductos galactóforos proliferan y los alvéolos aumentan considerablemente en tamaño y número, por lo que las mamas pueden llegar a duplicar o triplicar sus dimensiones. Las aréolas incrementan su pigmentación y su diámetro. Los pezones se hacen más prominentes, oscuros y eréctiles. Con frecuencia, los tubérculos de Montgomery se desarrollan a medida que las glándulas sebáceas se hipertrofian. Así mismo, aumenta la vascularización siendo posible la aparición de una red vascular azulada bajo la piel.

Después de la menopausia, el tejido glandular se atrofia gradualmente y es sustituido por grasa. El surco inframamario situado por debajo del borde inferior de la mama se engrosa. Las mamas tienden a ser más colgantes de la pared torácica debido a los cambios tisulares y a la relajación de los ligamentos suspensorios. Los pezones se hacen más pequeños y planos, y pierden su capacidad eréctil.[5]

DETECCIÓN TEMPRANA Y TAMIZAJE

El tamizaje consiste en realizar las pruebas a individuos asintomáticos con mayor probabilidad de adquirir una enfermedad. Se debe de definir la población objeto y escoger una prueba con adecuada sensibilidad y especificidad. En adición a lo anterior, un programa de tamizaje debe asegurar el diagnóstico y tratamiento de los individuos con lesiones que resulten sospechosas.

El autoexamen es una prueba de tamización, no disminuye la mortalidad en cáncer de mama. Es la manera en la que las mujeres pueden conocer sus mamas, detectar cualquier anormalidad y consultar al servicio médico de forma inmediata. Se debe realizar en las mujeres premenopáusicas ocho días después del periodo menstrual y en las posmenopáusicas el mismo día de cada mes.

Se recomienda el inicio del examen médico mamario rutinario a partir de los 19 años, ya que la incidencia de presentación de cáncer de mama en menores de 20 años es de 0 por 100,000 y ésta se ve aumentada en mujeres de 20 a 24 años a 1.3 por 100 000, justificando el inicio del examen médico en menores de esta edad. En pacientes con BRCA1 y BRCA2 debe iniciar la exploración médica mamaria entre los 18 y 21 años de edad. [1]

El diagnóstico debe ser basado en: Historia clínica, exploración física minuciosa de la glándula mamaria, complementado con estudios de laboratorio y gabinete de acuerdo con las características: ultrasonografía mamaria, perfil hormonal (prolactina sérica), mastografía, citología con aguja fina (BAAF), biopsia con Tru-Cut, resonancia magnética, o mastografía con esterotaxia. [6]

FACTORES DE RIESGO

El componente principal consiste en obtener una historia de factores conocidos importantes para riesgo de cáncer de mama. Estos pueden dividirse en factores de riesgo genéticos y no genéticos. Una comprensión a fondo de ellos es imperativa cuando se elabora una historia clínica porque el manejo clínico de la mujer con o sin síntomas mamarios puede cambiar dependiendo de estos importantes factores. Además, las mujeres en más alto riesgo de cáncer de mama pueden ser candidatas apropiadas para pruebas genéticas, estudios más agresivos para identificación de cáncer de mama y acciones de reducción de riesgo.

Los factores que se relacionan con tiempo de exposición a estrógenos y progesterona, llamados factores de riesgo reproductivo, incluyendo edad temprana de menarca, aparición tardía de la menopausia, nuliparidad, primer embarazo tardío y uso prolongado de terapia hormonal durante la menopausia, tienden a aumentar el riesgo de cáncer de mama. Por otro lado, los factores que interrumpen la exposición hormonal cíclica continua, como multiparidad, lactancia materna por más de 3 meses y menopausia prematura, son elementos de protección.

Mientras más tardía es la aparición del primer embarazo, será más probable que hayan ocurrido errores en el ADN que se propagarán con la proliferación de las células durante el embarazo. Las tasas de incidencia empiezan a aumentar significativamente en la quinta y sexta década de la vida y continúan incrementando a medida que pasa el tiempo. [6]

Factores de riesgo importantes para cáncer de mama	Riesgo relativo
Reproductivos	
Menarca temprana	1.1 – 1.4
Edad de menopausia	1.1 – 1.4 por incremento de 5 años después de los 51 años
Nuliparidad	1.1 – 1.4
Primer parto después de los 35 años de edad	1.5 - 2.9
Uso de terapia de reemplazo hormonal	1.32 - 1.56
Lactancia materna por más de un año	0.7 – 0.8
Menopausia prematura (< 40 años)	0.5
Genéticos	
Pariente en 1er grado con cáncer de mama	1.5 – 2.9
2 Parientes en 1er grado con cáncer de mama	3.0 – 6.9
Mutación conocida de gen BRCA	40–85
Alta dosis de radiación ionizante torácica en < 21 años	55.5

EXPLORACIÓN

Debe ser fundamental una adecuada exposición, la cual requiere que la paciente se descubra hasta la cintura, ya que es necesario observar simultáneamente ambas mamas para detectar diferencias menores, que puedan resultar significativas.

Inspección

1. Mamas

Se indica a la paciente sentarse con los brazos colgando a los lados, inspeccionando las dos mamas, comparando tamaño, simetría, contorno, color y textura de la piel, patrones venosos y las lesiones. Las mamas sometidas a aumento quirúrgico pueden tener formas y tamaños variables.

Los implantes rotos, contraídos o desplazados pueden distorsionar el tamaño y la forma de la mama.

La textura de la piel debe ser lisa y el contorno sin interrupciones. Las alteraciones de este se aprecian mejor si se comparan ambas mamas. Las retracciones y las depresiones son indicativas de contracción de tejido fibrótico, que se produce por ejemplo, en el carcinoma. Algunos otros cambios en el aspecto de la mama como piel de naranja, piel engrosada, poros agrandados o acentuación de las marcas cutáneas, pueden denotar malignidad al ser causados por un bloqueo en el drenaje linfático.

La red venosa puede ser visible, aunque solo es pronunciada en las mamas de mujeres obesas o gestantes. Los patrones venosos de ambas mamas suelen ser simétricos. Los que son unilaterales pueden producirse como consecuencia del flujo sanguíneo aumentado que irriga una neoplasia maligna. Otras marcas o nevos presentes desde hace tiempo, sin cambios y no sensibles, son normalmente de escasa significación. [3]

2. Pezones y aréolas

Han de aparecer redondas u ovales, deben ser simétricas entre sí. El color de las aréolas varía del rosado al marrón muy oscuro o negro, con los tubérculos de Montgomery como hallazgo habitual. La mayoría de los pezones están evertidos, aunque en ocasiones uno o los dos están invertidos hacia el interior de la mama. En estos casos, se debe preguntar si la inversión es un rasgo permanente. La inversión unilateral reciente de un pezón previamente evertido es un indicio de neoplasia maligna.

Para detectar la retracción o la desviación de los pezones es necesaria una inspección bilateral simultánea. La retracción se observa como un aplanamiento o una depresión del pezón y de la aréola, que es indicativo de un efecto de tracción hacia el interior por la presencia de tejido inflamatorio o neoplásico, pudiendo causar también modificación en el eje del pezón y hacer que se oriente en dirección distinta a la del contralateral.

Los pezones tienen que ser de color homogéneo y similar al de las aréolas, de superficie lisa o rugosa pero deben carecer de costras, grietas o secreciones. Los pezones supernumerarios, más frecuentes en las pacientes de raza negra, aparecen en forma de uno o más pezones adicionales localizados a lo largo del surco mamario embrionario o línea láctea, que se extiende desde la axila hasta la ingle. Estos pezones pueden ser rosas o marrones, normalmente pequeños y suelen confundirse con lunares. En raras ocasiones, pueden ir acompañados de tejido glandular. A veces se asocian a anomalías congénitas renales o cardíacas. [3]

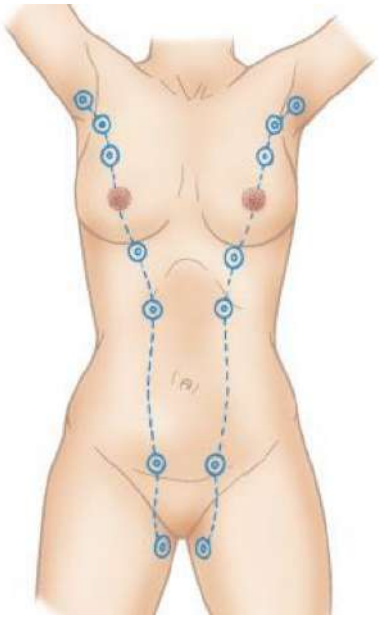

Reinspección en distintas posiciones

-Sentada con los brazos sobre la cabeza o flexionados detrás del cuello para aumentar la tensión en el ligamento suspensorio y acentuar las posibles depresiones o variaciones en el contorno y simetría.

-Sentada con las manos presionadas contra las caderas y con los hombros rotados hacia adelante, o presionando las palmas de las manos una contra la otra, para contraer los músculos pectorales, los que permite observar desviaciones en el contorno y la simetría.

-Sentada e inclinada hacia adelante desde la cintura para inducir tensión sobre los ligamentos suspensorios.

Las mamas deben colgar a la misma altura. Esta maniobra puede resultar particularmente útil en la valoración y contorno de las mamas grandes, ya que, en ella, éstas cuelgan sueltas de la pared torácica.

En todas las posiciones, las mamas deben presentar simetría bilateral y un contorno uniforme, y no deben observarse depresiones, retracción o desviaciones.

Palpación

-Barrido de la pared torácica

Paciente sedente con los brazos sueltos a los costados. Se sitúa la palma de la mano derecha entre la clavícula derecha y el esternón de la paciente. Se desliza la mano hacia abajo desde la clavícula al pezón para percibir posibles bultos superficiales. Repitiendo la misma operación en la mama contralateral.

-Palpación digital bimanual

Se coloca una mano con la superficie palmar hacia arriba, bajo la mama derecha de la paciente. Se sitúa la mano de forma que sirva como superficie plana contra la que comprimir el tejido mamario. Con los dedos de la otra mano, se pasa sobre el tejido de la mama, para localizar posibles bultos, comprimiéndolo entre los dedos y la mano extendida, realizando en ambas mamas.

-Palpación de los ganglios linfáticos

Paciente sedente con los brazos flexionados por los codos, se sujeta la parte inferior del brazo izquierdo del paciente con la mano izquierda, mientras se explora la axila con la derecha. Con la superficie palmar de los dedos, se penetra en profundidad en la cavidad axilar, presionando con firmeza de modo que pueda palpar rotando con suavidad el tejido blando contra la pared torácica y los músculos de la axila. Se palpa desde la punta en sentido descendente a lo largo de la línea del sujetador, así como a lo largo de la cara interna de la parte superior del brazo hasta el codo. Posteriormente se posicionan los dedos para palpar la cara medial en la extensión longitudinal de la caja torácica y hacia la pared anterior siguiendo los músculos pectorales. Se recolocan los dedos a fin de palpar la pared posterior a lo largo del borde de la escápula. [4]

Deben palparse las áreas supra e infra claviculares para detectar la presencia de ganglios agrandados. Se introducen los dedos en forma de gancho sobre la clavícula y se rotan sobre la fosa supraclavicular. Se pide al paciente que gire la cabeza hacia el lado que está siendo palpado y que eleve el mismo hombro, para que los dedos puedan alcanzar mayor profundidad de la fosa. Se solicita al paciente que incline la cabeza hacia adelante para relajar el músculo esternocleidomastoideo, ya que estos ganglios se consideran centinela (o de Virchow), por lo que cualquier agrandamiento es altamente significativo, ya que son indicadores de invasión de los vasos linfáticos.

Los ganglios linfáticos en estas áreas no suelen ser palpables en el adulto sano, pero pueden serlo como consecuencia de un proceso inflamatorio o maligno. Así que de ser detectados debe describirse en función de su localización, tamaño, forma, consistencia, sensibilidad, fijación y delimitación de los bordes.

-Paciente en posición supina

Se pide que la paciente levante un brazo y que lo coloque por detrás de la cabeza; a continuación, se coloca una almohada bajo el hombro izquierdo para extender el tejido mamario uniformemente sobre la pared del tórax, hasta que el pezón apunte hacia arriba. Debe palparse con la yema de los dedos, ejerciendo una presión suave pero firme sobre la pared torácica, mientras se rotan los dedos en sentido horario o antihorario.

Tras concluir la exploración, debe regresarse al pezón, y con dos dedos, se presionará levemente hacia dentro del tejido hasta una zona situada por debajo de la aréola. Los dedos y el tejido deben desplazarse con facilidad hacia dentro.[7]

Documentación de masas mamarias

En caso de percibir una masa mamaria, debe determinarse su localización, tamaño, forma, consistencia, sensibilidad, movilidad, delineación de los bordes y retracción. En determinadas masas, puede emplearse la ecografía para confirmar la presencia de líquido y correlacionar con los hallazgos de las pruebas diagnósticas.

a) Localización: Con referencia a la esfera de un reloj y con indicación de la distancia al pezón

b) Tamaño: Longitud, anchura y grosor (en centímetros)

c) Consistencia: Firme, blanda, dura

d) Movilidad: Móvil ¿En qué direcciones? O fija en la piel o la fascia subyacente

e) Bordes. Bien o mal definidos

f) Retracción: Presencia o ausencia de depresiones, alteración en el contorno

En todas las masas de nueva detección, solitarias o dominantes, se han de realizar las pertinentes pruebas diagnósticas. [8]

Lesiones no proliferativas

Generalmente no están asociadas con un mayor riesgo de cáncer de mama. Los términos como enfermedad o cambios fibroquísticos, mastitis quística crónica y displasia mamaria se refieren a lesiones no proliferativas y no son útiles clínicamente, ya que abarcan un grupo heterogéneo de diagnósticos.

Las lesiones mamarias no proliferativas más comunes son los quistes mamarios. Otras lesiones no proliferativas incluyen el cambio apocrino papilar, las calcificaciones relacionadas con el epitelio y la hiperplasia leve habitual. La metaplasia apocrina es secundaria a alguna forma de irritación, habitualmente asociada con un quiste mamario.

No existen argumentos clínicos o radiológicos patognomónicos para establecer el diagnóstico; tampoco existe un algoritmo de toma de decisiones consensuado con relación a estas lesiones. Por ello es importante diferenciar las lesiones según su potencial carcinológico. [9]

Aumento del riesgo	Patología	Actitud
Sin incremento **RR 1.27 – 1.4**	Fibroadenoma simple, ectasia ductal, cambios fibroquísticos	Seguimiento y control como el resto de la población
Bajo **RR 1.88 - 2.1**	Hiperplasia ductal intensa o moderada sin atipias, fibroadenoma complejo, papiloma, adenosis esclerosante, cicatriz radial	Individualización según riesgo: seguimiento vs Escisión
Moderado **RR >4.24**	Hiperplasia ductal atípica Hiperplasia lobulillar atípica	Indicación quirúrgica + Seguimiento anual. Mamografía/ecografía

I. Quistes simples

Entidad común, con una prevalencia de 50 a 90% y presentación entre los 35 y 50 años, con disminución en la menopausia. Son masas con líquido en su interior, redondas u ovoides derivadas de la dilatación de la unidad terminal ductolobulillar. Contienen dos capas de células: las epiteliales intraluminales y la capa mioepitelial externa. Pueden presentarse como masas mamarias palpables o anomalías mamográficas. Un aumento de tamaño abrupto, puede derivar en dolor repentino, severo y localizado. [10]

La ecografía es el mejor examen para establecer el diagnóstico. Si el líquido no es traslúcido o citrino, es decir, si es sanguinolento o contiene restos flotantes, debe ser objeto a un análisis citológico. Los quistes mamarios simples, es decir, sin septos internos ni engrosamiento mural, casi siempre son benignos y solo requieren aspiración si son molestos para la mujer. Un quiste que persiste a pesar de la aspiración, clínica o radiológicamente, debe operarse, al igual que todos los quistes complejos, con el fin de descartar malignidad. Además, si existe una citología anormal, debe practicarse también la resección quirúrgica del quiste.

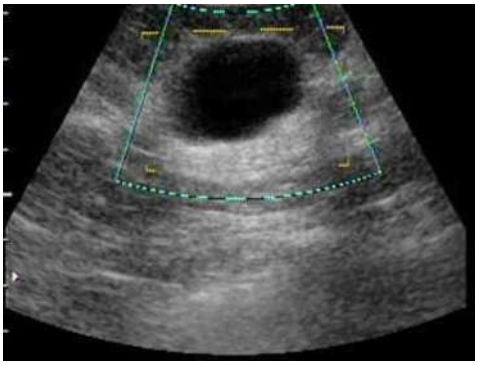

II. Cambio papilar apocrino

Es la proliferación de células epiteliales ductales que muestran datos apocrinos y se caracterizan por presentar un citoplasma eosinófilo.

III. Hiperplasia leve de tipo usual

Es un aumento en el número de células en la lámina basal epiteliales dentro de múltiples conductos, que tienen más de dos pero menos de cuatro células de profundidad. Las células epiteliales no cruzan la luz del espacio involucrado.[9]

Lesiones proliferativas sin atipia

Las lesiones proliferativas sin atipia incluyen hiperplasia ductal habitual, papilomas intraductales, esclerosante, cicatrices radiales y fibroadenomas. Estas lesiones se asocian con un leve aumento del riesgo de desarrollar cáncer de mama, aproximadamente 1.5 a 2 veces más que la población general. [10]

I. Hiperplasia ductal usual

La hiperplasia ductal sin atipia es un diagnóstico patológico, que generalmente se encuentra como un hallazgo incidental en la biopsia de anomalías mastográficas o masas mamarias, caracterizada por un mayor número de células en el espacio ductal. Estas células varían en tamaño y forma; no obstante, conservan las características citológicas de las células benignas. No se necesita tratamiento adicional para la hiperplasia ductal. El riesgo de cáncer de mama posterior en estas mujeres es bajo; sin embargo, no hay indicación para la quimioprevención.[7]

II. Papilomas intraductales

Consisten en una serie de células papilares que crecen desde la pared del quiste hasta su luz. Los papilomas pueden aparecer como lesiones solitarias o múltiples. Aunque no son preocupantes por sí mismos, pueden albergar áreas de atipia o carcinoma ductal in situ.

El papiloma solitario es un tumor benigno que generalmente se presenta después de la menopausia, siendo los 60 años la media de edad. Muy a menudo es retroareolar. Desde el punto de vista histológico, corresponde a una formación arborescente constituida por papilas con ejes conjuntivos fibrosos, en algunos puntos gruesos, esclerohialinos, a veces coalescentes.[9]

La presentación clínica habitual consiste en la existencia de flujo espontáneo que descubren las pacientes por los

restos observados en la ropa interior. El diagnóstico también puede ser fortuito al descubrir una asimetría de densidad en la ecografía, la mastografía a menudo es normal. En la galactografía, se observa una imagen lagunar intraductal. La ecografía permite observar una masa ovalada sólida, asociada a dilatación lobulillar. Cualquier anomalía en las pruebas de imagen debe llevar a la realización de una microbiopsia.

Aún se encuentra en discusión el tratamiento quirúrgico o no, ya que se trata de un tumor con bajo riesgo carcinológico, aunque existe una importante proporción de falsos negativos en las biopsias (10-20%). Se recomienda resección del papiloma, si el tamaño es superior a 1 cm, si se encuentra a más de 3 cm del pezón o si la paciente tiene más de 50 años. La resección quirúrgica es indispensable en caso de atipia en la biopsia.

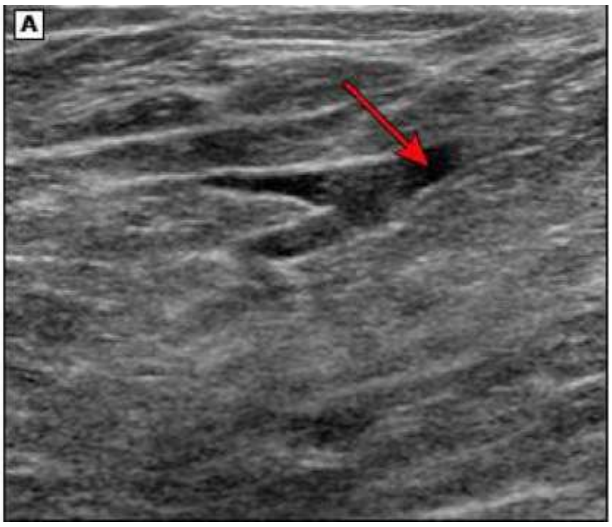

Ultrasonido mamario que muestra un ducto dilatado, característico de papiloma intraductal.[9]

La papilomatosis difusa se define como un mínimo de cinco papilomas dentro de un segmento localizado del tejido mamario y puede tratarse definitivamente con escisión. El riesgo de cáncer no está bien definido, pero puede ser mayor que con papilomas solitarios.

Según un estudio retrospectivo, el riesgo de desarrollar posteriormente un cáncer evaluado en una cohorte de pacientes con papilomas (n=480) se comparó con el riesgo de la población general. La presencia de papilomas múltiples sin atipia se asoció con un RR de 3.01 (IC 95%: 1.10 a 6.55). En presencia de atipia, el riesgo relativo fue aún mayor (RR 7.01, 95% IC 1.97-17.97). Dados los riesgos de los papilomas múltiples, incluso en ausencia de atipia, puede ser razonable discutir el papel de la terapia endocrina para la prevención del cáncer de mama con mujeres una vez que hayan completado la escisión quirúrgica. [13]

III. Tumor filodes

Se trata de una doble proliferación epitelial y conjuntiva con una mayor celularidad del componente conjuntivo. Los tumores filodes pueden presentarse a cualquier edad, con un pico de frecuencia hacia los 45 años. La presentación clínica consiste en una masa redondeada bien circunscrita que puede hacer pensar en un fibroadenoma, pero la masa es más consistente que éste, y su tamaño, muy variable.

No solo poseen potencial de transformación maligna, sino también un potencial de recidiva tras la extirpación de alrededor del 30%. Pueden evolucionar de cuatro maneras: benigna, recidivante, maligna y también metastásica. Por ello, debe extirparse completamente todo tumor filodes, con márgenes suficientes de seguridad para asegurar la ausencia de elementos de malignidad y de recidiva. [14]

IV. Adenosis esclerosante

Es un aumento de tamaño de los lobulillos debido al aumento del número de dúctulos caracterizado por un aumento de tejido fibroso y células glandulares entremezcladas. Generalmente son lesiones no palpables, pero pueden

presentarse como una masa o un hallazgo sospechoso en una mastografía. Radiológicamente, no existen anomalías en la mayoría de los casos, pero pueden observarse numerosas microcalcificaciones puntiformes. Aunque la adenosis se considera benigna, existe posibilidad de evolución hacia el carcinoma invasivo. No requiere tratamiento, sin embargo, tiende a recidivar en caso de resección incompleta. [9]

V. Cicatrices radiales

También conocidas como lesiones esclerosantes complejas, o centro proliferativo de Aschoff (CPA), son un diagnóstico patológico, que generalmente se descubre de manera incidental cuando se extrae una biopsia. Suele ser una lesión de pocos milímetros, pero puede revestir un aspecto más voluminoso o seudotumoral. Ocasionalmente, las cicatrices radiales son lo suficientemente grandes para ser detectadas por una mastografía, que no puede diferenciar de manera confiable entre estas lesiones y el carcinoma espiculado.

En la histología, existe una lesión estelar, cuyo centro es escleroso (fibrohialino y elástico), con lesiones de adenosis e hiperplasia epitelial en la periferia que forman una corona de disposición radial. En las imágenes se observa también una masa espiculada o una desorganización estructural con largas trabéculas delgadas convergentes. No existen signos ecográficos o mamográficos específicos que permitan confirmar el diagnóstico o asegurar su benignidad. La resonancia magnética es poco contributiva, ya que se observa una masa espiculada que se realza, casiidéntica a la de un cáncer.

Se ha propuesto no realizar la resección quirúrgica si la punción con aguja o, incluso la microbiopsia son negativas y concuerdan con la radiología. Los riesgos son los falsos negativos y la subestimación del número de lesiones malignas. Se sugiere que se eliminen ya que existe cierta evidencia de que las cicatrices radiales pueden ser lesiones premalignas y pueden progresar lentamente de cicatriz a hiperplasia y posteriormente a carcinoma. Por lo tanto la resección quirúrgica debe seguir siendo el tratamiento de referencia. [7]

VI. Fibroadenoma

Tumor benigno de mama más común, son tumores sólidos de contenido glandular y fibroso. En el 20% de los casos, lo fibroadenomas múltiples ocurren en el mismo seno o bilateralmente. Se desconoce su etiología, pero es probable que exista una relación hormonal, ya que persisten durante los años reproductivos, pueden aumentar de tamaño durante el embarazo o con la terapia de estrógenos, generalmente involucionan tras la menopausia. El rango de edad más común para su presentación oscila entre los 15 y 35 años. [9]

Las características histológicas influyen en el riesgo de cáncer de mama, el riesgo es ligeramente elevado si el fibroadenoma es complejo, si existe enfermedad proliferativa adyacente o si hay antecedentes familiares de cáncer de mama. Para la mayoría de las mujeres con fibroadenomas simples, no hay mayor riesgo de desarrollar malignidad.

Generalmente se presenta como una masa móvil, bien definida en el examen físico o una masa sólida bien definida por ecografía. Indoloro, circunscrito y consistente a la palpación, cuyo tamaño puede variar desde unos pocos milímetros hasta varios centímetros, parecen localizarse más a menudo en los cuadrantes superoexternos.

En la mamografía se puede ver una opacidad ovalada, regular y homogénea. Esta opacidad se halla a menudo rodeada por un halo claro. En la ecografía, se encuentra una imagen homogénea hipoecogénica o lagunar bien delimitada, ovalada, cuyo eje mayor es paralelo a la pared torácica. La ecografía permite realizar el diagnóstico diferencial con un quiste.

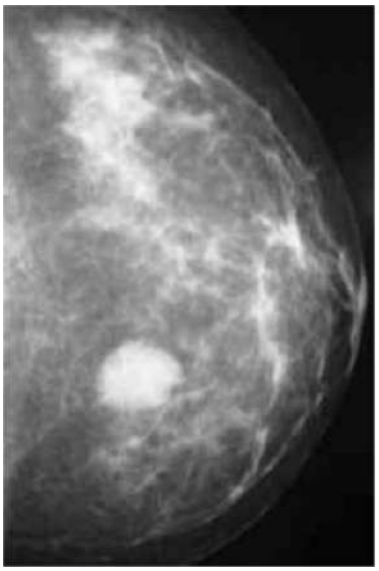

Imagen típica de fibroadenoma a) mastografía b) ultrasonido 12

No es indispensable un estudio patológico, la concordancia clínica, radiológica e histológica es suficiente para afirmar con certeza el diagnóstico, aunque el diagnóstico definitivo solo se puede confirmar con una biopsia de núcleo o una escisión. No es necesario extirpar todos los fibroadenomas comprobados por biopsia. Las desventajas de la cirugía de escisión incluyen cicatrización en el sitio de la incisión, hoyuelos en el seno de la extirpación del tumor, daño al sistema de conductos mamarios y cambios mamográficos (distorsión arquitectónica, engrosamiento de la piel, aumento de la densidad focal, etc).

Si se mantiene estable, se propone seguimiento clínico y ecográfico cada 6 meses. A los 5 años, 2/3 partes de los fibroadenomas presentan el mismo tamaño o una disminución.

Es importante conocer el entorno histológico de los fibroadenomas, ya que puede ser el lugar donde se localice la lesión de hiperplasia epitelial, con o sin atipias. Por ello, se recomienda la resección quirúrgica si el fibroadenoma aparece después de los 35 años, si mide más de 1 cm, o es de crecimiento rápido, si es doloroso o si contiene microcalcificaciones en las pruebas de imagen. Esta cirugía debe extirpar un collarete de tejido glandular alrededor del fibroadenoma. [7]

Se ha desarrollado una técnica alternativa a la ablación quirúrgica, se trata de la crioablación. El tratamiento es percutáneo con destrucción de la lesión por el frío, y para los de menor tamaño se ha propuesto la ablación mediante mamótomo, guiada con ecografía.

Hiperplasia atípica

Las hiperplasias atípicas (ductal o lobulillar) son comunes en mujeres con anormalidades en la imagenología mamaria. Se identifican en 2 a 4% de las mujeres con masas mamográficas y en 12 a 17% de las mujeres que se someten a biopsia por microcalcificaciones. Se recomienda un seguimiento cuidadoso debido al riesgo elevado de cáncer de mama, alcanzando un riesgo relativo de 4-5 en relación con la población en general, incluso 8-10 en caso de carcinoma in situ. La cuestión continúa siendo si se trata solo de una lesión con riesgo de cáncer o si se trata realmente de una lesión precancerosa. [9]

I. Hiperplasia ductal atípica

Se caracteriza por una proliferación de células epiteliales uniformes con núcleos redondos monomórficos que llenan parte, pero no la totalidad del conducto involucrado.

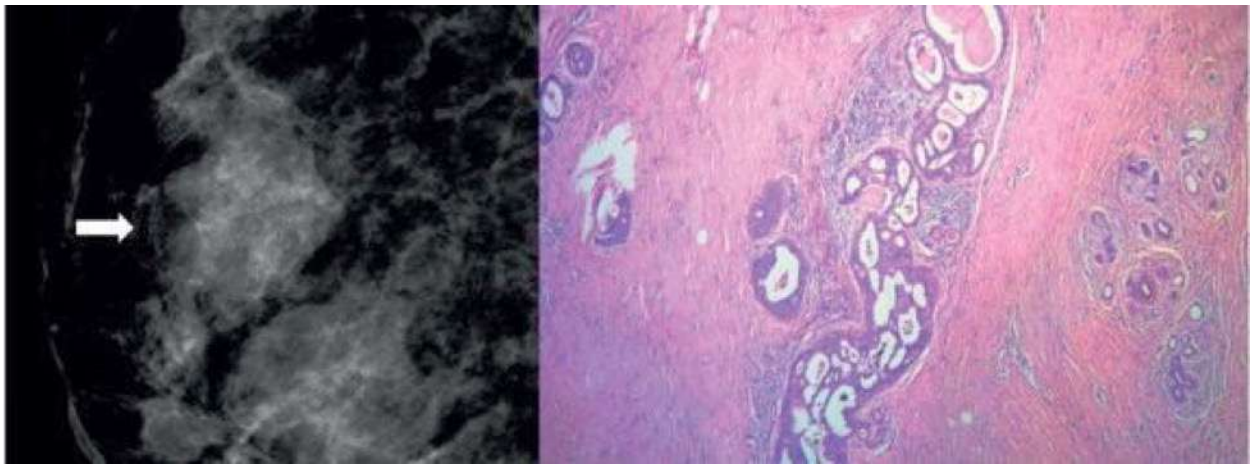

Hiperplasia ductal atípica a) Mamografía con calcificaciones agrupadas y heterogéneas
b) Biopsia con foco de hiperplasia ductal atípica, ducto mamario con relleno celular y microcalcificaciones. 17

II. Hiperplasia lobular atípica

Se caracteriza por células disomáticas monomórficas, espaciadas uniformemente, que forman parte, pero no todas, del lóbulo afectado, también puede afectar conductos.

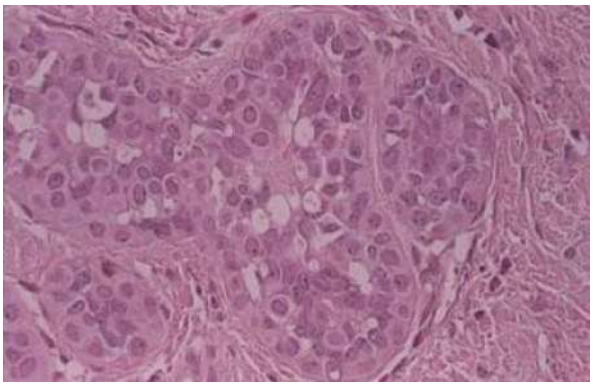

Hiperplasia lobulillar atípica. Lóbulos expandidos por células atípicas con núcleo redondo y oval, fondo con células epiteliales y mioepiteliales

Ambos comparten algunas de las características citológicas y arquitectónicas de su cáncer in situ de bajo grado correspondiente. [17]

Una lesión hiperplásica con atipia descubierta a partir de una biopsia percutánea mamaria requiere de una resección completa. Ello es indispensable en la hiperplasia ductal atípica, ya que el riesgo de que pase desapercibido un carcinoma in situ o invasivo puede llegar hasta del 40%. Sin embargo, en las hiperplasias lobulillares atípicas, resulta más controvertido qué debe hacerse. Existe también el riesgo de que pase desapercibida una neoplasia asociada, por lo que se recomienda la cirugía. Ante todo descubrimiento de una lesión hiperplásica con atipia, debe practicarse no solo la resección completa, sino también una estrecha vigilancia por el elevado riesgo posterior de cáncer.

Las mujeres con hiperplasia atípica deben ser vigiladas con mastografía anual y exámenes mamarios bianuales. Deben dejar de tomar anticonceptivos orales, evitar terapia de reemplazo hormonal y hacer cambios en el estilo de vida y en la dieta. [9]

Lesiones misceláneas

I. Lipoma

Tumor benigno, generalmente solitario, compuestos de células grasas maduras. Se presentan como masas blandas bien circunscritas. El diagnóstico se puede confirmar por una biopsia, que detecta las células grasas. Deben extirparse quirúrgicamente si causan confusión diagnóstica o aumentan bruscamente de tamaño. No existe mayor riesgo de cáncer de mama.

II. Necrosis grasa

Condición benigna que ocurre con más frecuencia como resultado de un traumatismo o una intervención quirúrgica en el seno, se presenta generalmente en mujeres postmenopáusicas y es absolutamente benigno. Desde el punto de vista clínico, se palpa una pequeña masa mal delimitada, a veces adherida a la piel, redondeada y superficial, puede confundirse con malignidad en el examen físico y en estudios radiológicos. A veces es necesario realizar una biopsia para confirmar el diagnóstico, aunque por hallazgos mamográficos y de ultrasonido puede determinarse como un quiste de aceite (colecciones de grasa licuada).

Desde el punto de vista histológico, existe la presencia de vacuolas ópticamente vacías que corresponden a cuerpos grasos con presencia de granulomas inflamatorios, la periferia está formada por una fibrosis extensa.

En la mamografía, se encuentra una imagen radiotransparente, redondeada, a veces estelar, que puede contener algunas calcificaciones amorfas. La ecografía muestra una imagen ligeramente ecogénica. La mayoría de las veces, las técnicas de diagnóstico por la imagen no bastan para distinguir la citoesteatonecrosis de una lesión maligna. Como la citopunción contribuye poco al diagnóstico y recoge líquido seroso, se recomienda la biopsia para establecer el diagnóstico y descartar una lesión maligna. La persistencia de dudas diagnósticas debe llevar a practicar una tumorectomía.

III. Fibroadenoma gigante

Fibroadenoma histológicamente típico de más de 10 cm de tamaño. Subtipo infrecuente de fibroadenoma juvenil (10-18 años), principal causa de macromastia unilateral y asimetría mamaria adolescente. Mide >5 cm o > 500 g. Se recomienda la escisión. El principal diagnóstico diferencial es el tumor filodes, éstos tienen un componente estromal más celular que los fibroadenomas.

Por ecografía se observa masa sólida y homogénea con márgenes regulares y refuerzo posterior, puede empujar hacia atrás la glándula mamaria, normalmente hipervascular por Doppler.

IV. Fibroadenoma complejo

Se presentan como una masa en el examen físico o un nódulo en una mamografía o ecografía. Sin embargo, en patología, estos contienen otros cambios proliferativos, como adenosis esclerosante, hiperplasia epitelial del conducto, calificación epitelial o cambios apocrinos papilares. Se asocian con un riesgo ligeramente mayor de cáncer cuando hay cambios proliferativos multicéntricos en el tejido glandular circundante. Pueden tratarse de manera conservadora después de la biopsia central.

V. Mastopatía diabética

También conocida como mastitis linfocítica, se observa en mujeres premenopáusicas con diabetes mellitus tipo 1. La presentación típica es una masa mamaria sospechosa con un patrón mamográfico denso. Se recomienda una biopsia del núcleo para la confirmación diagnóstica. La patología muestra fibrosis densa de tipo queloide e infiltración linfocitaria periductal, lobular o perivascular. La patogenia es desconocida, pero puede representar una reacción autoinmune ya que las características histológicas son similares a las observadas en otras enfermedades autoinmunes.

Una vez que se establece el diagnóstico, la escisión no es necesaria y no hay un mayor riesgo de cáncer de mama posterior.

VI. Galactocele

Son colecciones quísticas de líquido, generalmente causadas por un conducto de leche obstruido. Estos se presentan como masas quísticas blandas en el examen físico. En la mamografía, los galactoceles pueden aparecer como una masa indeterminada, a menos que se vea el nivel clásico de grasa-líquido.

La ecografía puede mostrar una masa compleja. El diagnóstico se puede realizar en función de la historia clínica y la aspiración, que produce una sustancia láctea. Una vez que se establece el diagnóstico, la escisión no es necesaria y no hay un mayor riesgo de cáncer de mama posterior.

VII. Hamartoma

Son lesiones benignas, también conocidas como fibroadenolipoma, lipofibroadenoma o adenolipoma. Tienen cantidades variables de tejido glandular, adiposo y fibroso. Se presentan como masas indoloras, redondeadas, encapsuladas, móviles que pueden medir de 1 a 20 cm, pueden encontrarse incidentalmente en la mastografía. El diagnóstico puede ser difícil de realizar con tejido limitado, ya que los hamartomas no tienen características de diagnóstico específicas. La aspiración con aguja fina y la biopsia con aguja gruesa no son suficientes para establecer el diagnóstico. Como puede ocurrir malignidad coexistente, se recomienda la escisión.

La mastografía muestra una imagen mixta heterogénea compuesta por áreas transparentes y zonas opacas, rodeadas por un halo graso. La biopsia encuentra un tejido mamario normal pero organizado en nódulos. La presencia de tejido fibroso en los lobulillos o de tejido graso debe sugerir el diagnóstico. Al no tener signos diagnósticos histológicos específicos, el diagnóstico de hamartoma resulta difícil.

La aspiración con aguja fina, como la microbiopsia, son exámenes limitados para el diagnóstico. Aunque se trata de una lesión benigna, su tratamiento consiste en la resección. Existen además problemas de recidiva o de lesiones malignas asociadas.

VIII. Adenoma

Son neoplasias epiteliales puras de la mama, se distingue de los fibroadenomas por sus escasos elementos estromales. Se dividen en tubulares y lactantes, estos últimos ocurren durante el embarazo. Son lesiones circunscritas y lobuladas, aunque pueden requerir escisión debido a su tamaño, no tienen potencial maligno.

IX. Mastitis granulomatosa

Es una masa inflamatoria en el seno. Los signos y los hallazgos radiológicos pueden confundirse con mastitis no puerperal, un absceso mamario o con carcinoma. La biopsia es necesaria para hacer un diagnóstico.

X. Hiperplasia estromal

Es una proliferación de estroma benigna que simula una lesión vascular. Puede presentarse como una masa o engrosamiento en el examen físico. La apariencia más común en la mamografía y la ecografía es una masa sólida, bien definida, no calcificada.

La apariencia histológica característica es un patrón de espacios en forma de hendidura en el estroma entre las glándulas. Se puede confundir con angiosarcoma mamario.

Si existen características sospechosas en las imágenes, el diagnóstico tras una biopsia no debe aceptarse como diagnóstico final y debe realizarse una biopsia por escisión. No hay gran riesgo de cáncer de mama posterior asociado.

XI. Sarcoidosis

La sintomatología mamaria en la sarcoidosis es rara y se observa principalmente en pacientes con afectación sistémica. Se presenta como masas firmes y duras, que simulan carcinoma. La apariencia mamográfica también es sospechosa con masas irregulares, mal definidas y espiculadas que son sólidas en la ecografía. Se necesita una biopsia para confirmar el diagnóstico. No existe un mayor riesgo de cáncer de mama posterior.

Secreción del pezón

La mayoría por causa benigna, frecuentemente papilomas y ectasia ductal o condición fibroquística. El 7% de los <60 años y 32% >60 años se asocian con cáncer. Se considera patológica si es espontánea, no asociada a trauma, persistente o surge de un solo conducto. También es patológico si la descarga contiene sangre gruesa u oculta.

-Fisiológica: inducida, bilateral, poliductal y serosa.

-Patológica: espontánea e intermitente, unilateral, uniductal. En ocasiones asociada a masa palpable.

Tipos más frecuentes de secreción [7]	
Bilateral	Patología benigna
Unilateral, espontánea, no asociada a trauma, sanguinolenta o clara y transparente	Patología maligna
Serosa	Ocasional y escasa, condición fibroquística
Serohemorrágica-hemorrágica	Siempre descartar cáncer
Verde grisáceo	Ectasia ductal, generalmente espesa. Difícil de observar, pero existe el antecedente y eventual manchado en el sostén
Purulento	Procesos inflamatorios infecciosos, patologías del tejido conectivo. No descarta cáncer
Galactorrea	Fuera del embarazo: estudiar hipotiroidismo, insuficiencia renal o hepática y prolactina plasmática. -Tumor hipofisiario avanzado: pérdida del campo visual o infertilidad. -Involución glandular incompleta tras lactancia -Dosis altas de tranquilizantes: fenotiazinas, reserpina, metildopa, etc

LESIONES INFLAMATORIAS

I. Mastodinia

Dolor cíclico frecuente, secundario a proliferación epitelial y edema, consecuencia del estímulo hormonal durante el ciclo. Suele ser bilateral, agudo o punzante, comprometiendo más una mama que otra. Se inicia 7-10 días antes de la regla en el cuadrante superoexterno, con irradiación a axila o brazo. Se acompaña de tensión mamaria que cede al inicio de la regla, interfiriendo el 50% de las veces con relaciones sexuales, ejercicio y vida laboral. El dolor normal del ciclo se considera patológico si en una escala se clasifica como >4/10 y dura más de 7 días.

II. Mastalgia

Dolor mamario no cíclico y menos frecuente 26%, con pico máximo en la cuarta década; unilateral y localizado en un cuadrante específico.

Ante una consulta por dolor mamario debe realizarse una historia clínica y examen físico detallado, así como toma de estudios de imagen. El tratamiento se indicará según la etiología, se basará principalmente en calmar el

dolor, tratar la ansiedad y descartar el cáncer, es efectivo en el 80% de los casos.

Medidas generales:

1. Sujetador de buen soporte y ajuste
2. Evitar metilxantinas, tiraminas y tabaco
3. Dieta baja en grasa y rica en hidratos de carbono
4. AINES orales o tópicos
5. Interrupción o dosificación continua de anticonceptivos orales

Farmacológico:

1. Danazol: Inhibición competitiva de receptores estrogénicos y progesterona mamarios, hipotalámicos e hipofisiarios, 100 mg cada 12 horas disminuyen el dolor en 60-90%.

2. Tamoxifeno: Inhibición competitiva del estradiol. 10 mg cada 24 horas durante 3-6 meses, ayuda a la reducción del dolor en 80-90% de las pacientes, con un 30% de recaída al discontinuarlo.

III. Mastitis

-Infecciosa: Masa fluctuante acompañada de cambios eritematosos. Ante la sospecha debe pautarse antibioticoterapia; en caso de no respuesta, debe descartarse malignidad a través de la biopsia. El absceso es una complicación grave.

-Puerperal: Producida en la lactancia, habitualmente por staphylococcus aureus. Se trata empíricamente con dicloxacilina 500 mg cada 6 horas por 10 días sin necesidad de interrupción de la lactancia, salvo si es necesario desbridar un absceso. [16]

-No puerperal: Es subaguda, por manipulación del pezón. Empíricamente se recomienda tratamiento con clindamicina 300 mg cada 6 horas durante 10 días. [7]

IV. Absceso

Colección purulenta en el marco de una mastitis o galactoforitis. El diagnóstico es radiológico y por ecografía, que puede ser terapéutica con drenaje completo y obtención de muestra para cultivo. Si la evacuación ecoguiada fracasa, se realizará drenaje y desbridamiento quirúrgico. En ambos casos se pautará tratamiento según antibiograma.

Enfermedad de Mondor

Es una enfermedad infrecuente, que consiste en una tromboflebitis superficial toracoepigástrica que aparece en mujeres entre 21 y 55 años. Se sugieren traumatismos, distensión muscular, antecedentes quirúrgicos, carcinomas y proceso febriles como desencadenantes. Clínicamente presenta un cordón subcutáneo indurado en la mitad mamaria externa con dolor local y posible retracción.

La ecografía es el examen de elección para establecer el diagnóstico, mostrando una estructura tubular sin flujo vascular. Aunque cura espontáneamente, se aconseja aplicar apósitos calientes y administrar antiinflamatorios, así como el uso de sujetador. Es necesaria una evaluación etiológica después del tratamiento para buscar un posible cáncer subyacente u otro síndrome sistémico. [17]

IMAGENOLOGÍA

El estudio inicial se elegirá dependiendo de la edad de la paciente.

- Mastografía: Se debe de elegir como estudio inicial en las mujeres mayores de 35 años que refiere algún cambio o síntoma nuevo en mama. En pacientes menores de 35 años en las que se presenta una tumoración clínicamente sospechosa se puede solicitar una mastografía a pesar de la edad, estas pacientes tienen tejido mamario con mayor densidad; sin embargo, es posible detectar anormalidades. La mastografía no detecta el 10-20% de los cánceres de mama clínicamente palpables, por lo tanto, el estudio de una tumoración debe abordarse integralmente.

- Ultrasonido: Con este examen se puede valorar una tumoración detectada por mastografía, y es la mejor herramienta para determinar si ésta es sólida o quística. Es la primera línea de estudio en mujeres menores de 30 años y en pacientes embarazadas, también puede utilizarse como guía para la toma de biopsias. [21]

- Resonancia magnética: No es un estudio de rutina, se reserva para los casos con dificultad diagnóstica. Presenta un número significativo de falsos positivos, lo que incrementa la realización de biopsias con hallazgos benignos. Previamente se aplica gadolinio por vía intravenosa para la realización del estudio.

• Biopsia: Cuando las lesiones son quísticas, la biopsia está indicada en quistes sintomáticos. Cuando la paciente desea que se realice aspiración de un quiste, debemos evaluar las características del líquido obtenido, si éste es transparente, amarillento o verdoso y la tumoración se resuelve, no es necesario realizar otros estudios; en cambio, si el líquido es de aspecto sanguinolento y la tumoración permanece, se debe realizar una segunda aspiración guiada por USG.

Breast Imaging Reporting and Data System (BIRADS) y manejo [18]

Categoría	Probabilidad de cáncer	Mastografía	Ultrasonido	Resonancia magnética
0	No establecida	Examen adicional	Imagen adicional	Imagen adicional
1 Normal	0%	Mastografía de rutina	Tamiz de rutina	Tamiz de rutina
2 Hallazgos benignos	0%	Mastografía de rutina	Tamiz de rutina	Tamiz de rutina
3 Hallazgos probablemente benignos	0-2%	Mastografía en 6 meses	USG en 6 meses	RM en 6 meses
4 Hallazgos sospechosos	>2 – 95%	Biopsia (Diagnóstico histológico)		
4a baja	>2 a < 10%			
4b moderada	>10 a <50 %			
4c alta	>50 a <95%			
5 Altamente sugestivo de malignidad	>95%	Biopsia		
6 Malignidad confirmada	NA	Tratamiento quirúrgico		

CONCLUSIONES

El grupo “patología benigna de la mama” constituye un grupo heterogéneo de patologías, que representan un gran porcentaje de visitas al ginecólogo, se debe informar a las pacientes sobre la importancia del tamizaje incluyendo la autoexploración.

Es esencial tener muy en cuenta que, dentro de este grupo, existen lesiones puramente benignas, pero también un conjunto de lesiones con un riesgo mayor o menor de cáncer de mama. En el ámbito de la patología mamaria se debe individualizar a las pacientes y realizar el estudio más conveniente para un diagnóstico integral y tratamiento oportuno.

- Un buen conocimiento de estas lesiones permite la adaptación del seguimiento con carácter multidisciplinario (ginecólogo, radiólogo, patólogo) y cumplir con ciertos objetivos como son:

- Optimización de recursos diagnósticos y tratamiento en patología mamaria
- Disminuir la ansiedad que produce la patología mamaria
- Mejorar calidad de vida
- Disminuir subestimación de patología maligna de mama en etapas tempranas
- Reducir el número de intervenciones quirúrgicas mamarias innecesarias
- Reducir el número de consultas adicionales de patología mamaria no resuelta
- Disminuir la saturación de consulta externa en segundo y tercer nivel

1. Diagnóstico y tratamiento de patología mamaria benigna en primer y segundo nivel de atención. Evidencias y Recomendaciones: Guía de Práctica clínica. México: Secretaría de Salud, 2009. Disponible en www.cenetec.salud.gob.mx/interior/gpc.html
2. Alviar-Rueda JD. Patología mamaria benigna: diagnóstico y tratamiento. MÉD.UIS. 2018;31(3):61-71. doi:1 0.18273/revmed.v31n3-2018008
3. Ball J, Dains J, Flynn J, et al. Mamas y axilas, Manual Seiden de exploración física, Capítulo 17, 373-392, 9° Edición, Elsevier
4. Padrón O, Otero I, De la Cruz D, y cols. Intervención educativa sobre enfermedades benignas mamarias y autoexamen de mama. Revista Cubana de Medicina General Integral. 2016;35(2)
5. Lafarge-Bart B, Barranger E. Patología benigna de la mama. EMC - Ginecología-Obstetricia 2015;51(2):1-7 [Artículo E – 840-A-10].
6. Pearlman M, Griffin J. Patología Benigna de Mama. The American College of Obstetricians and Gynecologists, (Obstet Gynecol 2010;116:747-58)
7. Ibáñez A, Franco M, Zamora A. Patología benigna de la mama. ClinicalKey, Elsevier 2018. Disponible en: https://www-clinicalkeyes.pbidi.unam.mx:2443/#!/content/guides_techniques/52-s2.0-mt_fis_3026
8. Pearlman M, Griffin J. Patología Benigna de Mama. The American College of Obstetricians and Gynecologists, (Obstet Gynecol 2010;116:747-58)
9. Sabel M. Overview of benign breast disease. In: UpToDate, Chapgar, DS (Ed), UpToDate, Waltham, MA, Sep 2018
10. Ministerio de salud y protección social, Instituto Nacional de Cancerología ESE, Protocolo Patología Mamaria Benigna. Colombia 2014.
11. Diagnosis and management of benign Brest disorders. Practice Bulletin No. 164. American College of Obstetricians and Gynecologists. Obstet Gynecol 2016; 127:e141-56.
12. Torres M. Radiología Básica de la Mama. Capítulo 2. Interpretación Radiológica en Patología Mamaria. Sociedad Española de Radiología Médica, SERAM, 2010
13. Tarallo V, Canepari E, Bortolotto C. Intraductal papilloma if the breast: a case report. J Ultrasound 2012;15:99-101
14. Prakash S, Kumar S, Mishra M et al. Phyllodes tumor of breast: a review article. ISRN Surg 2013;1-10
15. García-Vilanova Comas A, et al. Lesiones inflamatorias mamarias benignas. Rev Esp Patol. 2016.
16. Bonneau C, Boujenah J, Rouzier R. Estados patológicos de la mama durante el embarazo. EMC - Ginecología-Obstetricia 2018;54(1):1-11 [Artículo E – 5-047-V-10].
17. Lonzetta N, Sandhu N, Hieken J. Diagnosis and Management of Benign, Atypical, and Indeterminate Breast Lesions Detected on Core Needle Biopsy. Foundation for Medical Education and Research. Mayo Clin Proc. 2014;89(4):536-547
18. González G, Alvarenga M, González M. Categorización de patología de mama según sistema BIRADS. Rev. Cien. Esc. Univ. Cienc. Salud, Volumen 3 / Año 3 / No. 1: 35-39

REVISTA DE LA FEDERACIÓN LATINOAMERICANA DE SOCIEDADES
DE OBSTETRICIA Y GINECOLOGÍA
Órgano de difusión científica
Enero **2020**

FLASOG

PARTICIPA
EN NUESTRO BLOG

ENVÍA TU ARTÍCULO A
comunicacion@flasog.org

www.flasog.org
/@FLASOG

FLASOG

SÍGUENOS
EN NUESTRAS REDES

/@FLASOG

VISITA NUESTRO NUEVO SITIO WEB

www.flasog.org

COMPÁRTENOS
TUS CONTENIDOS CIENTÍFICOS